Aus der Chirurgischen Klinik der Universität Bonn
Direktor: Prof. Dr. Freiherr von Redwitz.

Das Röntgenbild des menschlichen Skelettes bei Hypophysenstörungen.

INAUGURAL-DISSERTATION

zur

Erlangung des Doktorgrades

der

Hohen Medizinischen Fakultät

der

Rheinischen Friedrich-Wilhelms-Universität

zu Bonn.

Vorgelegt am 7. Dezember 1938

von

Anneliese Esken

aus Lünen i. Westf.

Bonn 1939
Anton Brand.

Gedruckt
mit Genehmigung der medizinischen Fakultät
der Universität Bonn.

Referent: Prof. Dr. R. Janker
Korreferent: Prof. Dr. Frhr. v. Redwitz.

R. UNIV.
BIBLIOTHEEK
LEIDEN

Meinen lieben Eltern
in Dankbarkeit!

Aufbau:

1. Anatomie, Entwicklungsgeschichte und Histologie der Hypophyse. Fragen der Hormonlehre. S. 5

2. Lokale Wirkungen der Hypophysengewächse. Veränderungen der Sella. S. 11

3. Fernwirkungen der Hypophysenhormone.
   Durch Hypersekretion:
   a. Akromegalie S. 18
      Abgeschwächte Form der Akromegalie S. 37
      Hereditäre akromegale Osteose S. 39
   b. Riesenwuchs S. 42
   c. Arachnodaktylie S. 50
   Durch Hyposekretion:
   a. Akromikrie S. 58
   b. Hypophysärer Zwergwuchs S. 64
   c. Dystrophia adiposo-genitalis S. 72
   d. Hypophysäre Kachexie S. 79

4. Schüller-Christiansche Krankheit S. 80
   Hypophysärer Landkartenschädel (nicht hypophysär bedingt)

5. Schluß S. 82

6. Literaturangabe S. 88

Die Hypophyse ist die Drüse mit innerer Sekretion, die für die Entwicklung und den normalen Bau des Skelettes von ausschlaggebender Bedeutung ist. Neben ihr haben auch die andern Blutdrüsen Einfluß auf das Knochenwachstum, aber die Hypophyse steht an erster Stelle. Sie regelt durch ihre normale Funktion die rechtzeitige Verknöcherung und den rechtzeitigen Epiphysenschluß und dadurch das normale Längenwachstum. Ihre Dysfunktion aber bewirkt pathologische Veränderungen am Skelett, die umso stärker ausgeprägt sind, je früher die Störung der Hypophysensekretion eintritt und je stärker sie ausgebildet ist. Durch vermehrte Hormonbildung entsteht Riesenwuchs, durch verminderte Sekretion ein Zurückbleiben des Längenwachstums. Gerade beim Zwergwuchs ist es von großer Bedeutung, zu welchem Zeitpunkt die Hypofunktion einsetzt. Entsteht sie schon im kindlichen Alter, dann erreichen diese Zwerge unter Umständen nicht einmal die 1-m-Grenze. Das Wachstumshormon ist aber nicht das einzige Inkret der Hypophyse, außer ihm werden auch noch die verschiedensten anderen Hormone gebildet.

Die Hypophyse hängt an der Unterfläche der Hirnbasis und ist durch einen „Stiel" mit dem Tuber cinerium des Gehirns verbunden. Sie selbst liegt, in der Hypophysengrube des Keilbeins eingebettet, jenseits des Diaphragma sellae, das sie nach oben zu bedeckt und vom Gehirn trennt und nur eine meist kleine, seltener größere Öffnung für den Durchtritt des Stieles besitzt. Vorne wird sie vom Tuberculum sellae begrenzt und hinten vom Dorsum. Ihre Unterfläche bildet der Sattelboden. Die seitliche Begrenzung geschieht durch den Sinus cavernosus. Sie ist ein etwa bohnengroßes Gebilde. „Ihre Gestalt ist ziemlich wechselhaft und schwer kurz zu kennzeichnen." Die Bezeichnung „bohnenförmig" paßt nach B e n d a nur dann, wenn bei der Herausnahme der Hypophyse aus der Kapsel der Hinterlappen zu Schaden gekommen ist. Unbeschädigt fehlt ihr die für die Bohne charakteristische Einkerbung des einen Randes, sodaß sie bei Kindern eher walzenförmig erscheint; später erfährt sie dann noch im ganzen eine große Abrundung.

Die Größe und das Gewicht der Hypophyse schwanken erheblich. Schönemann berechnete ein Durchschnittsgewicht von 0,6 g, Benda schätzt es auf 0,8 g und Erdheim und Stumme fanden bei ihren eingehenden Untersuchungen unter Berücksichtigung von Alter und Geschlecht als Durchschnittsgewicht des erwachsenen Mannes 0,643 g. Das Hypophysengewicht der nulliparen Frau soll nach Benda dem des Mannes gleichzusetzen sein und erst bei älteren Frauen nach Geburten auf 0,84 ansteigen. Bokelmann dagegen findet das Durchschnittsgewicht der Hypophyse bei Frauen in allen Altersklassen, unabhängig davon ob sie geboren haben oder nicht, größer als bei Männern und zieht daraus den Schluß, „daß die Hypophyse beim weiblichen Geschlecht eine an sich größere Anlage darstellt als beim männlichen."

Entwicklungsgeschichtlich entsteht die Hypophyse aus 2 ganz verschiedenen Mutterböden. Aus dem Dach der embryonalen Mundbucht stülpt sich am Ende des 1. Fetalmonates ein Bläschen aus, die Rathkesche Tasche oder die Hypophysenbucht. Sie wächst einer taschenartigen Ausstülpung am Boden des Vorderhirnbläschens entgegen, dem Recessus infundibuli, und lagert sich ihr ventral an, in dem sie sie seitlich umgreift. Aus der Rathkeschen Tasche entwickelt sich der Vorderlappen und die Pars intermedia, aus dem Recessus infundibuli die Neurohypophyse, der Hinterlappen. Er besteht aus Gliagewebe, Nervenfasern und Zellen, deren Charakter noch nicht ganz geklärt ist. Ob diesen Zellen des Hinterlappens überhaupt eine inkretorische Funktion zukommt, ist sehr umstritten. Josefson läßt diese Frage offen, Berblinger ist der Ansicht, daß die Funktion der Hypophyse im wesentlichen dem einheitlichen Vorderlappen zufällt und nicht dem Hinterlappen; andere Forscher wieder, z. B. Cushing, schreiben ihm doch hormonale Tätigkeit zu. Er soll Inkrete bilden, die den Blutdruck steigern, den Uterus erregen und die Harnabgabe beeinflussen und schließlich die Milchsekretion fördern. Wie dem auch sei, eins steht auf jeden Fall fest: eine direkte Wirkung auf das Wachstum und die Skelettbildung geht dem Hinterlappen vollkommen ab. Indirekt wird er allerdings immer dann für das Wachstum von Bedeutung, wenn sich ein Tumor in seinem Be-

reich entwickelt, der durch Kompression des Vorderlappens dessen Dysfunktion oder Insuffiziens hervorruft.

Ein Wachstums-, also skelettbeeinflussendes Hormon, bildet nur der Hypophysenvorderlappen, die Adenohypophyse. Nach Josefson ist ihr die Rolle des Wachstumsförderers jetzt allgemein zuerkannt. Sie entsteht — wie schon gesagt — aus der Rathkeschen Tasche. Ebenfalls epithelialer Abkunft ist die Pars intermedia, der Zwischenlappen. Er ist bei den meisten Tieren, besonders den katzenartigen, gut entwickelt und hat dort höchstwahrscheinlich inkretorische Fähigkeiten. Beim Menschen ist er rudimentär, er ist auf einer frühen Entwicklungsstufe stehen geblieben und histologisch weder vom Vorder- noch Hinterlappen scharf getrennt. Ob der Zwischenlappen des Menschen Hormone bilden kann, ist ganz zweifelhaft, bei seiner rudimentären Entwicklung ist es kaum anzunehmen. Anatomisch wird er vielfach nicht als gesonderter Lappen gewertet, sondern mit in den Vorderlappen einbezogen, sodaß man funktionell von einer einheitlichen Adenohypophyse spricht, unter der man den Hauptteil des Vorderlappens, die pars tuberalis und die Pars intermedia versteht. (Berblinger, Benda, Kraus, Erdheim.)

Im mikroskopischen Bild sieht man, daß der Hauptteil des Vorderlappens vorwiegend aus epithelialen Zellen besteht. Zwischen ihnen verläuft das Bindegewebe in dünnen Bälkchen, die nur um die Gefäße etwas dicker sind und erst im Alter an Mächtigkeit zunehmen. Wie sie das Epithel gliedern, ist schwer vorstellbar. Oft werden im Schnitt längere Zellzüge getroffen, die von parallelen Bindegewebsblättern begrenzt sind. Es sind scheinbar lumenlose, zylindrische Zellstränge von ungleicher Dicke, die ineinander verflochten sind und vielfach untereinander anastomosieren. In ihnen sind die 3 Arten der epithelialen Zellen scheinbar regellos verteilt. Trotz der großen Unordnung und Zusammenhangslosigkeit der einzelnen Zellen im mikroskopischen Bild scheint es, als ob sie alle mit der Grundfläche der bindegewebigen Membran aufsäßen (Benda).

Ihrer Färbbarkeit nach lassen sich die Zellen in 2 bzw. 3 Arten einteilen: 1. in „kleine, rundliche oder längliche Zellen mit unfärb-

barem Zelleib", die chromophoben oder Hauptzellen, 2. in „größere kolbige oder polygonale Zellen, deren Zelleib mit stark lichtbrechenden, intensiv färbbaren Körnchen angefüllt ist", die chromophilen Zellen. Sie werden der verschiedenen Färbbarkeit ihrer Granula nach wieder unterteilt in eosinophile Zellen, die zahlenmäßig überwiegen, und in basophile Zellen, deren Anzahl im mikroskopischen Bild meist über die der Hauptzellen dominiert. Über die genetische Beziehung dieser 3 Zellarten untereinander bestehen erhebliche Meinungsverschiedenheiten; die Frage ist noch vollkommen ungeklärt, ob die granulierten Zellen nur erstmalig aus den ungekörnten Hauptzellen entstehen und sich später aus sich heraus durch Teilung weiter vermehren, oder ob jede granulierte Zelle ein späteres Stadium einer Hauptzelle darstellt.

Außer diesen zelligen Bestandteilen findet sich im Hauptlappen der Adenohypophyse neben Lipoidtropfen noch Kolloid, in Form kleinster Tropfen inmitten der Zellenhaufen gelegen. Die größeren Mengen des Kolloids werden aber in der pars intermedia gefunden. Sie liegen dort innerhalb der Cysten, die im Zwischenlappen in mannigfacher Form und Größe gefunden werden. Diese Cysten sind auch epithelialer Abkunft, aber ihre Zellen unterscheiden sich von denen des Vorderlappens bei genauerer Untersuchung durch die Intensität der Färbbarkeit, sodaß sie anscheinend keine gemeinsame Abstammung mit den Zellen des Hauptteils der Adenohypophyse haben.

Außerdem finden sich hier noch drüsige Alveolen und Stränge. Der Streit um das Kolloid ist lebhaft, er hat aber noch zu keiner Beantwortung der Fragen geführt, noch wissen wir nicht, „welche Zellen es sezernieren und was aus ihm wird." Von vielen Autoren wird das Kolloid garnicht als Sekretionsprodukt angesehen. Benda hält es vielmehr für ein Degenerationsprodukt, Kraus für Schlacke, die beim Stoffwechsel entsteht, und Erdheim sieht in der Kolloidbildung einen rudimentären Vorgang.

Unser Wissen über die Hormone des Vorderlappens ist sehr dürftig. Aus ihren Ausfallserscheinungen bei der Dysfunktion der Hypophyse sind wir wohl ziemlich über ihre Wirkung unterrichtet, ihr chemischer Aufbau aber ist uns genau so unbekannt wie die An-

zahl der verschiedenen Hormone, die gebildet werden. Man nimmt an, daß der Vorderlappen außer dem Wachstumshormon noch zwei gonadotrope Hormone — das Prolan a u. b — ein Stoffwechselhormon und ein thyreotropes Hormon bildet, dazu ein Hormon, das in Wechselbeziehung zum Pankreas steht. Aus der Tatsache, daß der Vorderlappen nur die 3 genannten Zellarten, dazu eventuell nach Angabe einzelner Forscher noch Übergangsformen zwischen diesen Zellen besitzt, kann man vielleicht schließen, daß die Zahl der gebildeten Hormone bei weitem nicht so groß ist, wie die Verschiedenheit ihrer Wirkung. Höchstwahrscheinlich werden nur wenige, vielleicht nur 3 Hormone gebildet, die in ihrer Zusammensetzung hochkompliziert sind und eine Kombination mehrerer Inkrete darstellen. Es ist auch denkbar, daß die normale Zusammensetzung dieser Hormone eine Störung erfährt, sodaß man außer von einer Hypo- und Hyperfunktion auch noch von einer Dysfunktion der Hypophyse sprechen kann. Die ganze Hormonlehre des Hypophysenvorderlappens beruht noch mehr oder weniger auf Hypothesen. Neben dem Schwangerschaftshormon sind wir nur über das Wachstumshormon etwas besser unterrichtet, dafür, daß es bestimmt ein Inkret des Vorderlappens darstellt, liefert das Experiment und die mikroskopische Untersuchung den Beweis. Nachdem es Evans gelungen ist, durch Vorderlappenextrakte bei Ratten Riesenwuchs zu erzeugen, konnten Putnam, Tracy, Benedict und Teel mit einem wässerigen Extrakt des Vorderlappens akromegalieähnliche Skelettveränderungen hervorrufen, und Teel und Cushing sahen bei einer weiblichen Bulldogge rasches Längenwachstum mit Gipfelwachstum und Splanchnomegalie, nachdem sie ihr Extrakte der Adenohypophyse eingespritzt hatten. Parhon, Baliff und Stirbu aber konnten bei Tieren ein Ansteigen des Körpergewichtes feststellen durch Verabreichung eines im Blutserum akromegaliekranker Menschen gefundenen Stoffes. Auch die therapeutische Verabreichung von Hypophysenvorderlappensubstanz bestätigt die Annahme, daß hier ein Wachstumshormon gebildet wird. Biedl sagt 1922 in Wiesbaden über seine Erfolge: „Seit fast 10 Jahren habe ich in Fällen von Wachstumsstörungen die orale Zufuhr von

getrocknetem Vorderlappen unter Beachtung strengster Kontrolle durchgeführt und eine überraschende Steigerung des Wachstums mitunter konstatieren können."

Die mikroskopische Untersuchung bringt uns noch einen Schritt weiter. Bei dem pathologisch gesteigerten Wachstum der Akromegalie sieht man mit ziemlicher Regelmäßigkeit eine Vermehrung und Vergrößerung der eosinophilen Zellen, sodaß man daraus den Schluß ziehen kann, daß das Wachstumshormon in einem Zusammenhang mit den eosinophilen Zellen stehen muß, höchstwahrscheinlich so, daß es das Sekret dieser Zellen ist. Demnach wäre dann das pathologisch gesteigerte Wachstum aufzufassen als eine Folge der Hypersekretion der eosinophilen Zellen.

Bei den kleinen Verhältnissen in der Hypophyse und der mannigfachen hormonalen Wirkung dieser Drüse ist es leicht zu verstehen, daß bei einer pathologischen Störung, z. B. einer Geschwulstbildung, meist mehrere Ausfallserscheinungen zugleich auftreten. Je nach der Größe und dem Sitz des Tumors zeigt die Kombination die verschiedensten Variationen. Außer diesen durch die hormonale Störung bedingten Erscheinungen treten im klinischen Bild sehr häufig auch noch Symptome auf, die secundär bedingt sind und lediglich nur durch Druck der vergrößerten Hypophyse auf die benachbarten Gebiete, bzw. durch infiltratives Wachstum der maligne zerstörten Drüse entstehen, z. B. Sehstörungen durch Druck auf die Opticusbahn oder Lähmungen der Augenmuskeln bei Kompression der in der Nähe des Chiasmas gelegenen Augenmuskelnerven. Die Störungen sind um so größer, je stärker die Druckwirkung ist. Noch mehr verändert wird das klinische Bild dadurch, daß die Hypophyse als Blutdrüse mit den übrigen Drüsen mit innerer Sekretion in Wechselbeziehung steht. Ihre Dysfunktion wird mit einer Dysfunktion der anderen Blutdrüsen beantwortet, die dann wieder ihrerseits dem Krankheitsbild neue Symptome zufügen können.

Die Skelettveränderungen bei Hypophysenstörungen kommen auf zweifache Art zustande: 1. Die Veränderungen der Sella sind ausschließlich das Zeichen einer Druckatrophie der vergrößerten Hypophyse auf die knöcherne Kapsel oder ihres infiltrativ destruierenden Wachstums. Sie entstehen nie auf endocriner Basis. Nach Erdelyi hat nicht einmal das akromegale Wachstum einen nachweisbaren Einfluß auf die Vergrößerung des Türkensattels. 2. Dagegen sind die Veränderungen am Skelett — fernab vom Herd — durch die Wirkung der Hormone bedingt.

Nicht alle Hypophysengeschwülste verändern die Sella in gleicher Weise; gutartige Tumoren, die langsam wachsen, zerstören den Knochen gleichmäßig durch Druck, sodaß die Sella zwar vergrößert wird, aber ihre ursprüngliche Form ziemlich gut behält. Durch maligne Tumoren dagegen, mit ihrem infiltrativen Wachstum wird die Sella mehr oder weniger usuriert und destruiert, eventuell sogar ganz zerstört. Ein in diesem Sinne gutartiger Tumor ist das eosinophile Adenom, das am Skelett die Erscheinungen der Akromegalie setzt. Es erweitert den Sattel in allen Dimensionen so regelmäßig, daß der Eindruck eines normal geformten, allerdings vergrößerten Sattels besteht. Dabei nimmt der Eingang an der Vergrößerung am wenigsten teil. Die Konturen sind überall erhalten, glatt, eventuell sogar besonders deutlich und scharf. Die eosinophilen Adenome zeigen ein ausgesprochenes Wachstum gegen die Keilbeinhöhle, dadurch wird die Sella in den meisten Fällen im Tiefendurchmesser besonders vergrößert. Der Sellaboden wird dabei durch Druckusur zerstört und resorbiert, aber dank der erhaltenen Dura immer wieder neugebildet. Der Knochenresorption an der Oberfläche des Sellabodens entspricht dann eine Apposition an der Unterfläche, sodaß der Eindruck entsteht, als ob eine Ausbiegung des Knochens in die Keilbeinhöhle herein bestünde. Diese wird dadurch verengt und abgeflacht, ihre Verengerung ist der Erweiterung der Sella im Tiefendurchmesser proportional. Im Extremfall ist die Erweiterung des Sattels so stark, daß der Sinus sphenoidalis zusammengedrückt wird und der Schatten des Sellabodens mit dem der Sinusbasis zusammenfällt.

Die Dicke des Sellabodens scheint auch bei den Tumoren mit Akromegalie zu variieren. Schüller beschreibt ihn als „verdünnt", seine Beobachtungen wurden von Mayer bestätigt, der in der Mehrzahl der Fälle ebenfalls eine Verdünnung der Bodenkontur fand. Fine-Licht und Erdelyi fanden dagegen den Sattelboden verdichtet und verbreitert, und Erdelyi stellte noch darüber hinaus ganz eigentümliche Veränderungen an der Dachwölbung des Sinus und im Sinus selbst fest. Sie sollen bei Tumoren mit Akromegalie häufiger sein als bei solchen ohne Akromegalie und oft auch dann schon sichtbar sein, wenn die übrigen klinischen und röntgenologischen Symptome des Tumors noch unsicher sind, sodaß sie die Diagnose in vielen Fällen frühzeitig sicherstellen können. Es soll sich dabei um periostale Knochenneubildungen in Form kleiner Leistchen handeln, die den Sinus durchweben und röntgenologisch verschatten und die Aufgabe haben sollen, dem Druck von oben Widerstand zu leisten.

Erdelyi hat sie in sehr vielen Fällen beobachten können. Diese Leistchen sind bis jetzt nur von ihm beschrieben, und auch in der chirurgischen Klinik in Bonn konnten sie noch nicht beobachtet werden. Manchmal zeigt der Sellaboden auch eine doppelte Kontur; sie entsteht immer dann, wenn das Adenom die Hypophyse ungleichmäßig vergrößert und den Sattelboden ungleichmäßig excaviert. Diese Fälle sind aber nicht sehr häufig.

Für die Diagnose eines gutartigen Tumors der Hypophyse sind die Processus clinoidei und das Dorsum sehr wichtig. Erdelyi fand sie in seinen Fällen auch bei stärkster Erweiterung des Sattels sichtbar; er nimmt deshalb an, daß die reine Druckatrophie allein nicht so hochgradig sein kann, daß sie verschwinden. Ihre Arrosion und Zerstörung deutet auf ein mehr expansives, destruierendes Tumorwachstum hin. Bei Geschwülsten mit Akromegalie ist der Sellaeingang meist eng, er nimmt am wenigsten an der ganzen Erweiterung teil. Erst wenn der Tumor so groß wird, daß er nach oben die Sella überragt, dann werden die Processus clinoidei nach oben gebogen und somit der Eingang erweitert. Diese Tatsache erklärt auch, daß im klinischen Bild der Akromegalie Sehstörungen so oft fehlen

und Zeichen eines pathologisch gesteigerten Hirndrucks fast nie auftreten. Nach Hirsch weisen z. B. nur 50% aller Akromegaliefälle Sehstörungen auf. Die Processus clinoidei sind meist normal, manchmal erscheinen sie jedoch auch kolbig verdickt. Verdünnt werden sie erst, wenn der größer gewordene Tumor sie nach oben drückt; oft werden sie an der Unterfläche unterhöhlt, eventuell usuriert. Farberow fand sie gerade bei Akromegalie manchmal pneumatisiert. Die Processus clinoidei posteriores erscheinen hochgehoben und häufig gestreckt. Reinert fand sie isoliert liegend, als dichte Kalkschatten erkennbar. Das Dorsum ist in den meisten Fällen verdünnt, es wird von Erdelyi als nach „rückwärts gebogen und scheinbar verlängert" beschrieben. Während Stenvers annimmt, daß „bei der Verlängerung des Dorsums auch das akromegale Wachstum eine Rolle spielt", glaubt Erdelyi, daß für die Verlängerung und Verdünnung nur die Druckwirkung des Tumors nach unten und rückwärts verantwortlich zu machen sei. Nach Stenvers ist das Dorsum nach vorne gebogen, ein Befund, der von Janker in der Mehrzahl seiner Fälle ebenfalls erhoben werden konnte. Während die Hypophysentumoren im allgemeinen relativ häufig Verkalkungserscheinungen zeigen, zeigt das Röntgenbild bei Hypophysentumoren mit Akromegalie nur in Ausnahmefällen leichte Kalkschatten im Bereich der Adenohypophyse.

In den meisten Fällen von Akromegalie ist die Sella so stark vergrößert, daß die Diagnose allein aus dem Sattelbefund nicht schwer wird. Andererseits gibt es aber auch hin und wieder Akromegale mit ganz typischem klinischen Bild, bei denen die Sella röntgenologisch normale Größe zeigt. Zwei solche Fälle konnten in der Bonner Chirurgischen Klinik beobachtet werden. Im 1. Fall handelt es sich um den 27jährigen B. J., der die typischen Zeichen einer schweren Akromegalie zeigte. Die Hände wurden größer, sodaß der Ehering in den letzten Jahren 4 mal weiter gemacht werden mußte; die Füße nahmen ebenfalls an Volumen zu. Der Patient, der früher Schuhgröße 44 getragen hatte, mußte jetzt 48 tragen. Außerdem zeigte er ein Vorspringen des Unterkiefers, Vergrößerung der Nase und Makroglossie. Die Röntgenaufnahme des Schädels er-

gab sowohl auf der 1. Aufnahme wie bei den mehrfach ausgeführten Kontrollen keine nachweisbaren Veränderungen der Sella. Zur selben Zeit konnte ein weiterer Fall der gleichen Art beobachtet werden, die 44 Jahre alte, verheiratete Frau K. M. Bis zum 26. Lebensjahr war die Patientin relativ gesund. Seit dieser Zeit machte sie die verschiedensten Krankheiten durch. Seit dem 32. Jahre traten dann kurzdauernde Zustände von Bewußtlosigkeit und Schwindel auf, die sich alle 4—5 Wochen wiederholten. In den letzten Jahren wurden dann die Hände und die Füße größer, seit ½ Jahr sind die Hände und Füße, häufig auch das Gesicht geschwollen. Der Kiefer ist angeblich ebenfalls größer geworden, und die Zähne sind auseinander gerückt. Später sind sie ausgefallen. Die Patientin hat in den letzten 4 Jahren 79 (!) Pfund zugenommen. Auch in diesem Fall hochgradiger Störung des Hirnanhanges zeigt die Sella röntgenologisch keine Veränderungen.

Der Grund für einen normalen Sellabefund bei typischer Akromelagie ist ein zweifacher: 1. Die Stärke des klinischen Bildes ist nicht immer von der Größe des Adenomes abhängig, relativ stark adenomatös veränderte Hypophysen brauchen nur geringe klinische Symptome zu machen, und umgekehrt, kleine Adenome, die die Hypophyse kaum vergrößern, können ganz typisch ausgebildete Krankheitsbilder hervorrufen. 2. Die adenomatöse Veränderung braucht garnicht im Türkensattel gelegen zu sein.

Ad 1: Bei der nur wenig vergrößerten Hypophyse ist es oft sehr schwer zu sagen, ob die Größe der Sella noch physiologisch oder ob sie schon pathologisch erweitert ist. Die Angaben über die normale Größe des Türkensattels schwanken bei den einzelnen Forschern dermaßen, daß man in solchen Fällen oft nach den Angaben des einen noch an der Grenze des Normalen steht, während man sich nach denen eines anderen Forschers schon im Bereich des Pathologischen befindet. So gibt z. B. Camp für die normale Grenze der sagittalen Länge 5—10 mm an und für die Tiefe 4—12 mm, während Pancoast meint, daß die Werte von 6—12, bzw. 5—10 richtiger seien (zit. nach Farberow). Wenn man dann noch bedenkt, daß die Geschwulst im Anfangsstadium der Vergrößerung naturgemäß gegen

die offenen Seiten hinwächst (Sinus cavernosus und Diaphragma sellae), bevor sie den Knochen durch ihren Druck umbildet, so ist es leicht zu verstehen, daß bei einer geringen Vergrößerung der Hypophyse nur schwer ein einwandfrei positiver Befund feststellbar ist, und es wird immer eine Sache der Erfahrung sein, aus dem negativen oder zweifelhaften Sellabefund unter Berücksichtigung der übrigen röntgenologischen und klinischen Befunde eine richtige Diagnose zu stellen.

In der 2. Art der negativen Sellabefunde entwickelt sich das Adenom garnicht in der Hypophyse selbst, sondern in der accessorischen Rachendachhypophyse, die nach Haberfeld und Erdheim normalerweise während des ganzen Lebens persistiert, oder in versprengten Keimen des Vorderlappens, die auf dem Wege liegen geblieben sind, den die Adenohypophyse entwicklungsgeschichtlich von der embryonalen Mundbucht bis zum Gehirn nimmt. Diese Adenome entziehen sich in den meisten Fällen der röntgenologischen Diagnose. Liegen sie jedoch im Keilbeinkörper, so können sie das typische Bild des infrasellar gelegenen Tumors machen. Sie deformieren dann die hintere Hälfte des Sellabodens, den unteren Teil des Dorsums und eventuell den oberen des Clivus. Die vordere Hälfte des Dorsums bleibt zum mindesten im Anfang verschont. Der Sinus sphenoidalis erscheint vor allem im hinteren Teil verdunkelt. Der Sella fehlt natürlich immer die charakteristische Excavation.

In den meisten Fällen sind die infrasellar gelegenen Tumoren maligne. Sie zerstören den Boden von unten und können in die Sella durchbrechen. Obwohl ihr röntgenologischer Befund typisch ist, muß man in der Diagnose immer sehr vorsichtig sein, da auch Lues, Tuberculose oder Osteomyelitis des Keilbeins einen ähnlichen Befund geben.

Die intrasellaren Geschwülste ohne Akromegalie haben den Sattel in den meisten Fällen viel stärker zerstört. Außerdem brauchen sie auch am übrigen Skelett keine Symptome zu setzen. Hier entstehen nur Veränderungen, wenn die Tumoren im jugendlichen Alter eine genügende Bildung des Wachstumshormons unterbinden.

Sie können durch Druck den Vorderlappen atrophisch machen oder im Vorderlappen selbst durch ihr infiltratives Wachstum die sezernierenden Zellen zerstören. Sie sind fast ausnahmslos maligne und verändern die Sella so stark, daß sie ihre ursprüngliche Form verliert. Ihre Konturen sind verwaschen, unscharf und unregelmäßig. Die Processus clinoidei sind verdünnt, mehr oder weniger stark zerstört, oft garnicht mehr sichtbar. Dadurch ist der Eingang meist weit. Das Dorsum sellae ist häufig verkürzt und verdünnt, dazu aufgefasert. In dem übriggebliebenen Rest sieht man manchmal eine deutliche Lacunenbildung. Der Sattelboden ist nicht so auffallend weit in die Keilbeinhöhle vorgewölbt, wie es bei Tumoren mit Akromegalie der Fall ist. Seiner Kontur fehlt ebenfalls die Schärfe der Zeichnung. Häufig ist er verdünnt und kalkarm. In nicht allzu seltenen Fällen kann man auch beobachten, daß der Boden durchbrochen ist und die Hypophyse in der Keilbeinhöhle liegt. Bei so starken Veränderungen hat die Sella natürlich ihren Sattelcharakter vollkommen verloren. Es ist auch selbstverständlich, daß hier die neurologischen Symptome viel schwerer sind als bei den relativ gutartigen Adenomen.

Während die Sella bei einem Hyperpituitarismus zum mindesten eine normale Größe, in den meisten Fällen jedoch eine Erweiterung zeigt, finden wir bei der Unterfunktion der Hypophyse neben der Mikrosella auch normale und vergrößerte Sättel. Die Größenunterschiede hängen von der Entstehungsursache ab. Beruht der Hypopituitarismus auf einer hypoplastisch angelegten Hypophyse, so ist die Sella klein, allenfalls im unteren Bereich der Norm gelegen. Tritt im Laufe des Lebens eine regressive Schrumpfung der Drüse ein, z. B. nach einer Embolie, so ist die Größe des Türkensattels von dem Alter abhängig, in dem die Schrumpfung einsetzte. Entsteht sie schon im Kindesalter, so ist der Sattel meist anormal klein. Sezt sie aber erst später ein, so folgt einer Verkleinerung der Hypophyse niemals eine Größenabnahme des Türkensattels. Wenn der Hypopituitarismus aber auf dem Boden eines Tumors entsteht — der in den meisten Fällen die Ursache bildet — so zeigt die Sella eine Vergrößerung.

Nicht jede Erweiterung und Veränderung der Sella muß durch eine vergrößerte Hypophyse bedingt sein. Nach Schüller, Schnitzler, Mayer ist sie nur der Beweis dafür, daß irgendein pathologischer Prozeß vorhanden ist, nicht aber dafür, daß er in der Hypophyse sitzt. Hydrocephalus, Hirntumoren, metastatische Geschwülste des Keilbeins, senile Knochenatrophie (Erdelyi), sie alle rufen auch Veränderungen und Erweiterungen der Sella hervor, die sich untereinander und den Veränderungen bei Hypophysentumoren sehr gleichen können. Bei sorgfältiger Betrachtung und Abwägung aller einzelnen Formveränderungen unter Berücksichtigung des übrigen röntgenologischen und klinischen Befundes ist man jedoch in den meisten Fällen in der Lage, eine richtige Röntgendiagnose zu stellen. Wieviel man da erreichen kann, zeigt Pancoast, dem in 89% seiner Fälle die richtige Diagnose durch die Operation bestätigt wurde.

Während also die Formveränderungen der Sella lediglich die Folge einer Vergrößerung und Veränderung der Hypophyse sind und durch Druck oder destruierendes Wachstum des erkrankten Hirnanhanges entstehen, kommen — wie schon gesagt — die Veränderungen des übrigen Skelettes auf hormonalem Wege zustande. Grundsätzlich kann man sie einteilen in solche, die durch zu wenig Hormon bedingt sind, und solche, die durch zu viel Wachstumshormon entstehen. Die Folge einer vermehrten Sekretion ist eine Steigerung des Wachstums, die entweder im klinischen Bilde der Akromegalie, des Riesenwuchses oder der Arachnodaktylie ihren Ausdruck findet. Die Folge der verminderten Sekretion dagegen ist eine Hemmung des Wachstums, die in Form von Akromikrie und hypophysärem Zwergwuchs auftritt. Der Zwergwuchs kommt aber auch nur in den seltensten Fällen als isoliertes, rein auftretendes Krankheitsbild vor, meist ist er ein Symptom der Dystrophia adiposogenitalis, eventuell auch der hypophysären Kachexie.

Das klinische und röntgenologische Bild der Akromegalie ist so typisch, daß es kaum mit dem einer anderen Krankheit verwechselt werden kann. Es ist charakterisiert durch ein anormales Wachstum der Akra, der gipfelnden Teile im Gesicht (Nase, Ohren, Unterkiefer), an den Händen und den Füßen. Sie sind durch abnorme Vergrößerung und Plumpheit in ganz grober Weise mißgestaltet. Diese Vergrößerung betrifft sowohl die Knochen wie die Weichteile. Pierre Marie hat deshalb dieser eigenartigen Wachstumserscheinung den Namen „Akromegalie" gegeben. Er hat zum ersten Male darauf aufmerksam gemacht, daß dieses auffallende Wachstum häufig kombiniert mit einem Hypophysentumor vorkommt, und es als Ausdruck einer Hypofunktion des Hirnanhanges angesehen, wobei seiner Meinung nach die ganze Hypophyse zerstört sein sollte. Benda hat dann aber das Gegenteil bewiesen, daß es sich um eine „produktive" Veränderung handelt, die eine Hypersekretion der eosinophilen Zellen des Vorderlappens hervorruft, meist auf dem Boden eines Adenoms, seltener auf dem eines Adenocarcinoms Schließlich kann sie in abgeschwächter Form auch auf einer einfachen Hyperplasie der eosinophilen Zellen beruhen ohne nennenswerte

Vergrößerung des Hirnanhanges. Gegenüber allen übrigen Theorien der Pathegonese (v. Freunds atavistischer, Klebs Thymustheorie usw.) wird jetzt die Theorie eines partiellen Hyperpituitarismus allgemein anerkannt. Bewiesen wird sie durch die operative Entfernung des Tumors. In den Hochenegg'schen Fällen wurde innerhalb eines Jahres deutlicher Rückgang der akromegalen Erscheinungen festgestellt. Der Grund für die Entstehung der Adenome ist vollkommen unklar. Eine Entstehung auf dem Boden der Hyperplasie der Schwangerschaftshypophyse lehnt Berblinger entschieden ab, denn sonst müßte 1. bei Frauen im allgemeinen, und 2. bei Vielgebärenden im besonderen die Akromegalie prozentual häufiger vorkommen. Die Statistik (n. Davidoff) zeigt aber, daß die Verteilung der Krankheit auf beide Geschlechter ungefähr gleich häufig ist. Relativ oft wird die Akromegalie auf dem Boden von Lues der Hypophyse beobachtet.

Die einzelnen Knochen des Skelettes erscheinen röntgenologisch zum Teil vergrößert und vergröbert, kompakter. Die Struktur ist meist dichter als normal und deutlich und klar gezeichnet. Die Vergröberung ist neben den Akren am übrigen Skelett besonders auffällig an den Muskelinsertionsfeldern, die rauh und höckerig werden. Jedoch sind die Skelettveränderungen in den meisten Fällen nicht so stark, wie man es nach dem klinischen Bild vermuten sollte. Ein großer Anteil der Vergrößerung und Vergröberung fällt auf die Massenzunahme der Weichteile. Die Formveränderungen erstrecken sich besonders auf den Schädel, die Hände und die Füße, auf die Ausweitung des Thorax und die plumpen Schlüsselbeine, dazu auf die Wirbelsäule. Sie kommen durch Hypertrophie der Knochen zustande, oft zeigt sich neben ihr aber auch schon im Anfangsstadium der Krankheit eine leichte Atrophie. Die Knochenneubildung erfolgt vom Periost aus in Form von periostalen Wucherungen, die sich entweder fortlaufend über den ganzen Knochen erstrecken können, sodaß er verdickt wird, oder aber sich an umschriebenen Stellen bilden und dann zum Bild der exostosenartigen Auswüchse führen und durch Osteophytenbildung verknöchern. Dieser Apposition von außen folgt eine Resorption von innen. Dadurch entsteht eine Ver-

größerung der Markräume, die oft eine weitmaschige Struktur zeigen. Häufig kommt es dabei zu Störungen im Gleichgewicht des Knochenauf- und -abbaus; überwiegt der Knochenabbau, so sieht man im Röntgenbild eine Porose der Knochen. Diese Störung kann so hochgradig sein, daß die Corticalis nur als ganz dünner Saum zu sehen ist, und der Knochen klinisch eine enorme Brüchigkeit aufweist. Auf keinen Fall darf die Osteoporose der senilen Porose gleichgesetzt werden, sie ist typisch akromegal, obwohl jene im Alter das Bild natürlich noch verstärken kann. Andererseits kann auch die Gleichgewichtsstörung im umgekehrten Sinne derart stattfinden, daß die Apposition die Resorption übertrifft. Dann sieht man röntgenologisch einen breiten Corticalissaum. Der Befund wechselt von Fall zu Fall. Sogar an den einzelnen Skeletteilen ein und desselben Patienten ist er verschieden. Curschmann beobachtete stärkere Knochenatrophien immer dann, wenn zu der länger bestehenden Akromegalie die klinischen Zeichen einer allgemeinen Kachexie kamen. Er teilte deshalb die Akromegalie in ein hypertrophisches und ein kachektisches Stadium ein, eine Theorie, die von Tamburini aufgestellt ist und lange Zeit wohl begründet schien (Curschmann, Mollow), in jüngster Zeit aber von vielen Autoren verlassen ist (Benda, M. B. Schmidt).

Nach Erdheim gehen die Hauptveränderungen des Skelettes bei Akromegalie vom Knorpel aus, der secundär verknöchert. Er nimmt unter dem Einfluß des Vorderlappenhormones das Wachstum wieder auf und zwar an den Stellen, die schon physiologischerweise das stärkste Wachstum zeigen, auch jetzt in stärkerem Maße als an den Stellen, an denen auch das normale Wachstum gering ist. So kommt bei noch offenen Epiphysenfugen ein ausgesprochenes Längenwachstum zustande, während die Verlängerung bei geschlossenen Fugen nur vom epiphysären Knorpel ausgehen kann und deshalb unbedeutend ist. Dagegen setzt dann hier das charakteristische periostale Wachstum in die Breite ein. Am Gelenkknorpel kommen außerdem noch Veränderungen vor im Sinne einer Arthritis deformans, sie sind aber typisch akromegal und durch das Wachstumshormon bedingt. Die Rippen können in jedem Alter das Wachstum

wieder aufnehmen,weil an ihnen zeitlebens eine Knorpelschicht persistiert. Die charakteristischen Knorpelveränderungen sind im Röntgenbild nicht sichtbar, erst wenn sie verknöchert sind, imponieren sie durch Formveränderung der Knochen.

Klassisch ist das Röntgenbild des Schädels. Er sieht plump und vergröbert aus, im ganzen vergrößert. Am meisten imponiert das gewaltige Vorspringen des Unterkiefers. Der Gesichtsschädel ist im Vergleich zu dem in den meisten Fällen normal voluminösen Hirnschädel stark entwickelt. Die Längsvergrößerung übertrifft die der Breite oft erheblich, sodaß ein Langkopf, eine Dolichocephalie, entsteht. Die normalen Knochenvorwölbungen ragen stärker heraus, der Unterkiefer ist klobig vergrößert, die Jochbeine und die Supraorbitalbögen springen stark hervor, ebenso die Protuberantia externa und der Warzenfortsatz. Die Veränderung des Schädels gehört mit zu den Frühsymptomen der Akromegalie und ist neben den Veränderungen der Hände wohl immer vorhanden, auch wenn sonstige Zeichen der Akromegalie am übrigen Skelett fehlen. Die Veränderungen variieren natürlich in den einzelnen Fällen, sie treten nicht immer alle auf, und wenn sie auftreten in ganz verschieden starker Ausbildung.

Das Schädeldach ist häufig hyperostotisch. Curschmann erwähnt in einem Fall eine derartige Massigkeit der Schädelknochen, daß eine Differenzierung von Einzelheiten, besonders innerhalb des Schädels, unmöglich war. „Die Dicke des Schädeldaches wechselt aber durchaus," oft ist sie nur partiell, dann häufig auf eine Verdickung der Occipitalschuppe und der Protuberantia occipitalis externa beschränkt. Otto Marburg beschreibt in der Wiener klinischen Wochenschrift einen Fall von Akromegalie mit zahlreichen localen Hyperostosen im Schädelinneren, die durch Druck stärkste Kopfschmerzen auslösten. Eine Verdickung im Felsenbein kann zu Schwerhörigkeit führen, verschiedentlich ist aber auch eine gewisse Kalkarmut der Felsenbeinspitze beobachtet worden. Die Verdickung des Schädels infolge einer Kraniosklerose faßt Baensch nicht als Symptom, sondern als Komplication auf. Im Gegensatz hierzu wird aber auch häufig eine Verdünnung und Porose des Schädeldaches

beobachtet, die als Symptom der Akromegalie oder als Folge eines gesteigerten Hirndruckes angesehen werden kann (Baensch), nach Curschmann aber besonders in späteren Stadien des Leidens infolge regressiver Vorgänge auftritt. Josefson fand bei einem 24jährigen Akromegalen das Schädeldach so ausgesprochen dünn, daß er es bei der Obduktion mit dem Messer hätte schneiden können. Nicht in allen Fällen kann man röntgenologisch einwandfrei feststellen, welche Schicht des Schädelknochens von der Verdickung am meisten betroffen ist. Relativ häufig findet man aber die Spongiosa besonders verbreitert. Janker beobachtete in einem Fall, daß die Duraoberfläche in der Gegend des Sinus sagittalis superior Kalkplatten aufwies. Bei derselben Patientin war auch noch ein kleiner Falxknochen vorhanden. Nach M. B. Schmidt gehört auch der vorzeitige Schwund der Schädelnähte zu den Folgen der Erkrankung. Die Vergrößerung des Gehirnschädels ist kein konstantes Symptom, oft fehlt sie ganz oder ist wenig ausgeprägt. Sie kann partiell sein und nur auf das Occiput und den Warzenfortsatz beschränkt bleiben. Die schon beschriebenen Veränderungen der Sella dagegen sind fast in allen Fällen vorhanden. Sie ist in allen Dimensionen gleichmäßig excaviert unter ziemlich guter Beibehaltung ihrer ursprünglichen Form. Charakteristisch ist, daß der Tiefendurchmesser besonders vergrößert ist und der Eingang meist am wenigsten an der Vergrößerung teilnimmt. Die Konturen sind deutlich sichtbar.

Ein typisches Symptom der Akromegalie ist auch die stärkere Pneumatisation der Nasennebenhöhlen, sie ist beinahe konstant sichtbar. Vor allem trifft das für den Sinus frontalis zu, der oft beträchtlich erweitert ist. Die Vergrößerung betrifft alle Dimensionen und kann nach hinten bis an die Sella reichen. Seitlich kann sie bis über die Orbitaldächer hinausgehen. Nach M. B. Schmidt hat Hutchinson den stärksten Grad der Vergrößerung beobachtet. Hier nahm der Sinus frontalis die Stirnbeinschuppe in fast ganzer Breite ein und war nach vorne und nach hinten nur von einer kleinen Knochenlamelle begrenzt. Diese Vergrößerung des Sinus frontalis ist die Ursache für das Vorspringen der Supraorbitalbögen. Im klinischen Bild ist durch die gleichzeitig bestehende Massenzunahme der

Weichteile das Vorspringen der Supraorbitalwülste noch stärker sichtbar als im röntgenologischen Bild. In seltenen Fällen beruht es fast ausschließlich auf einer Verdickung der Weichteile, einen solchen Fall konnte Curschmann beobachten.

Der Sinus sphenoidalis nimmt auch an der stärkeren Pneumatisation teil. Seine Vergrößerung tritt jedoch meist nicht so sehr in Erscheinung, weil er von oben her durch den wachsenden Hypophysentumor komprimiert wird. Erdelyi will in ihm marmorartige Verschattungen gesehen haben, die kleine Leistchen darstellen sollen, die dem Druck von oben entgegen wirken. Wenn die Siebbeinzellen von der stärkeren Pneumatisation betroffen werden, so kann sich die mediale Wand der Orbita vorwölben.

Ebenfalls stärker pneumatisiert wird der Sinus maxillaris, dadurch tritt das Jochbein, das an sich schon vergröbert und plumper ist, noch stärker nach außen. Die vermehrte Pneumatisation der Cellulae mastoideae aber führt im Verein mit der Verdickung des Knochens an sich zur Vergrößerung des Processus mastoideus. Im Röntgenbild ist der stärkere Luftgehalt der Mastoidzellen häufig besonders auffällig. Die Vergrößerung der pneumatischen Höhlen ist der Ausdruck einer Steigerung des normalen Wachstums, das durch eine Resorption an der Innenfläche und durch eine Apposition von außen vor sich geht.

Klassisch ist die Vergrößerung des Unterkiefers, sie verändert die ganze Gesichtsform, macht sie nach unten zu länger, es entsteht der Type ovoide von Pierre Marie. Sie beherrscht auch das Röntgenbild des Schädels in ganz typischer Weise. Die Hauptveränderung des Unterkiefers besteht in einer unproportionierten, hochgradigen Längenzunahme der Mandibularäste (Marie, Strümpell) bei relativ geringer Veränderung des Corpusstückes. Während das Wachstum des Unterkiefers an sich schon sehr schwer verständlich ist, wird die Vergrößerung nach Schluß der medianen Epiphysenfuge kaum erklärlich. Der Winkel, den der Vorderrand der Äste mit dem Alveolarrand bildet, ist meist stumpfer als es der Norm entspricht. Von etwas mehr als 90 Grad kann er sich auf 130 Grad vergrößern. Ballmann und Hock fanden ihn bei einem

akromegalen Riesen sogar bis zu 135 Grad abgestumpft. „Der Kiefer gewinnt dadurch die Form einer Schlittenkufe“ (M. B. Schmidt). Bei der Vergrößerung des Körpers treten die Zähne auseinander (Josefson, Strümpell), oft werden die Alveolen nach außen erweitert, dadurch werden die Zähne nach vorne luxiert. Ob die Vergrößerung der Alveolen die ausschließliche Folge des vermehrten Wachstumshormons ist oder ob sie lediglich durch den Druck der vergrößerten Zunge zustande kommt (Arnold), ist ungewiß. Anzunehmen wäre es aber, daß beide Zustände zu einer Erweiterung der Alveolen nach vorn führen können. Durch diese Luxation der Zähne und die Vergrößerung des Körpers rückt die untere Zahnreihe nach vorne vor, sie kann bis zu 2 cm vor der oberen stehen. Kommt dann noch außerdem eine Erweiterung der Fossa glenoidalis derart hinzu, daß in ihr der Gelenkknopf noch vorne gleitet, so kann dieses groteske Bild noch verstärkt werden. Fränkel, Stadelmann und Benda beobachteten in einem Fall sogar, daß die „Zahnreihe des Unterkiefers gut 4 cm über die des Oberkiefers hervorstand“, dabei waren die Zähne schaufelförmig nach vorne gerichtet. Diese Erscheinung der Progenie gehört zum typischen Bild der Akromegalie. In der Literatur wird sie meist als „Prognathie“ bezeichnet. Diese entsteht aber erst, wenn auch der Oberkiefer an der Vergrößerung nach vorn teilnimmt, und die beiden Zahnreihen unter einem Winkel aufeinander treffen, — ein überaus seltenes Bild, Wintz betont das mit Recht, trotzdem sie in der Literatur immer wieder erwähnt wird. Das Kinn springt meist stark nach vorne hervor, die Ansatzstellen der Muskeln sind genau wie am ganzen übrigen Skelett auch hier verstärkt. Das Foramen mentale sieht man der allgemeinen Vergrößerung entsprechend ebenfalls vergrößert. Der Röntgenbefund des Unterkiefers ist im Vergleich zu dem des übrigen Schädels so auffällig, daß er das ganze Bild beherrscht. Die Vergrößerung der Mandibula ist sehr konstant, nur in ganz vereinzelten Fällen von sicherer Akromegalie hat sie bis jetzt gefehlt (M. B. Schmidt), dann zeigt die Gesichtsform den seltenen Type Caré von Pierre Marie.

Nächst dem Schädel zeigt das klinische und röntgenologische Bild der Hände bei der Akromegalie ganz typische Veränderungen. Die Hände werden größer und plumper, tatzenartig, mit „wurstförmigen" Fingern. Grundsätzlich kann man bei ihnen 2 verschiedene Typen unterscheiden, die schon von Pierre Marie erkannt und benannt wurden: 1. die breite Hand und 2. die lange Hand.

1. Der Type en large entsteht dann, wenn sämtliche Epiphysenfugen der Hand beim Einsetzen des akromegalen Wachstums geschlossen sind. Eine Verlängerung der Knochen ist dann unmöglich, dafür entsteht ein Wachstum in die Breite. Die physiologischen Knochenleisten (Ansatz der Bänder und der musculi interossei) sind verdickt, die Gelenkwülste verstärkt. Die Schäfte der Röhrenknochen sind ebenfalls verdickt, erscheinen aber im Vergleich zu den bulbös aufgetriebenen Epiphysen meist schlank. Die Verbreiterung zeigt sich am ausgesprochensten an den Nagelphalangen, die eine zackige Rauhigkeit zeigen. Diese Verbreiterung der Knochen wird durch eine ausgesprochene Verdickung der Weichteile unterstützt, sie treibt die Spatia interossea auseinander und bewirkt gemeinsam mit einer Vergrößerung des Knorpels der Gelenke eine geringe Längenzunahme, sodaß die Hand makroskopisch in allen Dimensionen, also auch in der Länge, vergrößert ist.

2. Das Röntgenbild der Hand des „Type en long" sieht ganz anders aus. Hier behält das Handskelett seine normale Konfiguration, wobei die vergrößerten Maße imponieren. Sie entsteht, wenn das akromegale Wachstum vor Abschluß des Längenwachstums einsetzt, dabei werden die Finger nicht nur lang, sondern auch proportional verbreitert. Der Schluß der Epiphysenfugen setzt dem Längenwachstum ein Ende, dauert der pathologisch gesteigerte Wachstumsreiz über diese Zeit hinaus an, so können sich dieser Hand jetzt die Symptome des Type en large auflagern, sodaß das Röntgenbild nicht selten Übergangsformen zwischen diesen beiden Typen zeigt.

Das Röntgenbild einer solchen Hand imponiert vor allem außer der Vergrößerung der einzelnen Knochen und der Massenzunahme der Weichteile durch die Plumpheit der Nagelphalangen und die

bulböse Auftreibung der Epiphysen. Die Endphalangen sind — entsprechend der Charakteristik der Krankheit — am stärksten befallen. Die Tuberositas unguicularis, die normalerweise an den Händen fast immer von symmetrischer Form ist, bleibt nach Köhler bei der Akromegalie zwar regelmäßig, aber sie wird sehr breit. Curschmann vergleicht sie einmal mit einem ausgedrückten Schwamm. Sie ist plump und zeigt proximalwärts gerichtete, widerhakenförmige Zackenbildung, an der Basis ist sie oft distalwärts umgekrempelt, stachelig und scharfkantig. An den Phalangen sieht man exostosenartige Auswüchse, bei relativ schlanken Diaphysen sind die Epiphysen bulbös aufgetrieben, sie zeigen Osteophytenbildung. An der Grenze des distalen und mittleren Drittels finden sich nach Köhler schon normalerweise bei kräftig gebauten Leuten über 30 Jahren häufig spitze Vorsprünge. Bei der Akromegalie sieht man sie ganz besonders groß und spitz. Es sind die Enden rauher Knochenleisten, die an der Kante der volaren Phalangenfläche entlanglaufen und zweifellos die Abgangsstellen der die Sehnenscheiden verstärkenden Quer- und Schrägbänder sind. Man sieht sie sehr gut an den Profilbildern der Mittelphalangen, sie können leicht zu Fehldiagnosen führen. Meist sind die Metacarpalia „fächerartig" auseinander gedrängt, Curschmann beobachtete einmal eine Längsachsenkrümmung und dadurch eine relative Kürze der Metacarpalia. Der röntgenologische Befund ergibt fast immer eine Verbreiterung der Gelenkfugen. Schlesinger hat zuerst festgestellt, daß es sich dabei um eine Massenzunahme des Gelenkknorpels handelt. Embden sah in einem Fall sämtliche Gelenke verbreitert, sowohl die Metacarpal- wie Metacarpo-Phalangeal- wie die Interphalangealgelenke. Oft können die Finger in den Grundgelenken auffallend überstreckt werden (Herzog); da diese Überstreckung aber meist nur passiv möglich ist, ist sie für den Röntgenbefund nicht typisch.

Das Röntgenbild zeigt meist eine schöne deutliche Knochenstruktur. Die Verbreiterung der einzelnen Knochen kann — wie schon gesagt — auf einer Verbreiterung der Corticalis oder auf einer Erweiterung der Markräume beruhen, meist nehmen aber sowohl Spongiosa wie Corticalis an der Verbreiterung teil. Neben den sklerosi-

schen Veränderungen kann das Röntgenbild auch mehr oder weniger stark ausgeprägt die Zeichen einer Porose der Knochen aufweisen, das ist von Fall zu Fall verschieden.

Charakteristisch und differentialdiagnostisch wichtig ist, daß die abnorme Wachstumstendenz plötzlich an den Handgelenken aufhört. Dieser Befund grenzt die Akromegalie von dem sonst so ähnlichen Bild der hereditären akromegaloiden Osteose ab. Die Knochen des Unterarms zeigen eine vollkommen normale Größe und lassen im Röntgenbild die plumpen Veränderungen des Handskelettes um so deutlicher hervortreten. Curschmann beobachtete allerdings einmal eine Veränderung der distalen Gelenke von Radius und Ulna, aber nicht als Hypertrophie, sondern in Form von Rarefizierungen. Die Ulnaepiphyse verjüngte sich in abnormer Weise, das sonst kompakte, ohne Absatz aus der Epiphyse hervorgehende Capitulum ulnae hatte sich in ein flaches, schmales, sich scharf von der Epiphyse abhebendes Gelenkende verwandelt, an dem die medialen und lateralen Enden sowie der Processus styloideus als dünne, schnabelförmige Zacke hervorragten. Der Radius zeigte ähnliche Veränderungen. Diese Veränderungen der Unterarmknochen liefen parallel mit hochgradiger Atrophie und Rarefication des ganzen Handskelettes und waren wahrscheinlich der Ausdruck der gleichzeitig bestehenden Kachexie. Eine Hypertrophie der Unterarmknochen gehört im allgemeinen nicht zum Krankheitsbild der Akromegalie. Janker konnte allerdings einmal eine ausgesprochene Verdickung des distalen Drittels der Unterarmknochen beobachten bei besonderer Beteiligung der Griffelfortsätze von Ulna und Radius. Er erklärt das Übergreifen des Prozesses auf den Unterarm aus der langen Dauer der Krankheit.

Das Röntgenogramm des Fußskelettes zeigt genau dieselben Veränderungen wie das der Hand, nur sind sie meist weniger ausgesprochen. Vor allem sind die Knochenverdickungen nicht so stark wie an der Hand. Am Fuß beruht die Verbreiterung noch in stärkerem Maße als an den Händen auf einer Massenzunahme der Weichteile. Im Röntgenbild fallen auch hier wieder die vergrößerten Nagelfortsätze, die an den Zehen Rauhigkeiten zeigen, die aufgetriebenen Epi-

physen mit Exostosenbildung, schlankere Diaphysen und weite Gelenkspalten auf. Am Calcaneus findet sich häufig eine Sporenbildung im Bereich des Ansatzes der Achillessehne und der Plantarfascie. Außerdem zeigt das Röntgenbild oft Plattfüße und arthritische Veränderungen.

Die Veränderungen des übrigen Skelettes sind mehr oder weniger inkonstant. Sie treten auch bei der klinischen Betrachtung der Patienten nicht so stark in Erscheinung wie die der Hände und des Gesichtes, mit einer Ausnahme allerdings: Der Wirbelsäule. Hier sieht man häufig eine Verstärkung der physiologischen Dorsalkyphose der unteren Hals- und oberen Brustwirbelsäule, die so stark sein kann, daß die Wirbelsäule rechtwinklig abgebogen und der Kranke „scheinbar verkürzt wird" (Josefson). Die Lendenwirbelsäule zeigt dann eine kompensatorische Lordose. In solchen Fällen erscheint die ganze Gestalt in sich zusammen gesunken, man sieht die unteren Rippenbogen fast auf den Darmbeinkämmen liegen. Im Röntgenbild zeigen die einzelnen Wirbel häufig eine ausgesprochene Osteoporose, dazu oft Unregelmäßigkeiten an der Knochen-Knorpelgrenze und destruierende Prozesse, die die Form der Wirbel verändern können. Sie können schmaler und keilförmig sein und teilweise Sanduhrform haben. Die Zwischenwirbelscheiben sind oft verschmälert oder zum Teil oder vollkommen geschwunden, sodaß eine knöcherne Ankylose der Wirbel eintreten kann. An den Epiphysen der einzelnen Wirbel sind meist zackige Auswüchse und Spangenbildungen sichtbar. Nach W. Müller sind sie fast immer vorhanden und sollen zu einer teilweisen oder vollkommenen Verschmelzung der Wirbelkörper führen und damit zur Festigung der insuffizienten Wirbelsäule. Müller sieht die spondylarthritischen Bildungen als secundär an, als Folge der Rarification, Erdheim dagegen auf Grund seiner neueren mikroskopisch und röntgenologisch an Schnittpraeparaten durchgeführten Untersuchungen als primär, als Folge des Hyperpituitarismus, eben als zur Akromegalie gehörig. Radiologisch werden diese Randexostosen erst spät sichtbar, sodaß man aus ihnen auf ein fortgeschrittenes Stadium schließen kann. Außer der Kyphose besteht häufig eine rechts- oder linkskonvexe Skoliose.

Mutschlechner sieht einen Grund für die Entstehungsursache der Kyphose in der Jugend in einem Wachstumsüberschuß der Wirbelsäule, der auf Grund der großen Anzahl der Epiphysenfugen zustande kommt und von der Vorderseite, wo sich nur das Brustbein verlängern kann, nicht ausgeglichen wird. Sind die Epiphysenfugen einmal geschlossen, so kann die Wirbelsäule kein erneutes Längenwachstum mehr zeigen, sie wächst genau wie die Knochen des Handskelettes in die Breite. Aber auch nach Fugenschluß bildet sich noch häufig mit dem Auftreten der akromegalen Symptome eine Kyphose aus, für deren Entstehung man aus den Versuchen von Erdheim keine Erklärung finden kann. „Arnold leitet die Entstehung der hochsitzenden Kyphose von der den Akromegalen eigentümlichen Neigung des Kopfes nach vorne und von einer Gestaltsveränderung der Bandscheiben und der Wirbel selbst ab" (n. M. B. Schmidt).

Die Verbreiterung der einzelnen Wirbelkörper kann so hochgradig sein, daß das Verhältnis zur Höhe stark verändert wird. Erdheim macht mit Recht darauf aufmerksam, damit man sich bei der Betrachtung der Röntgenprofilbilder keiner Täuschung hingibt und den vergrößerten sagittalen Durchmesser für normal, die Wirbelhöhe dagegen für zu niedrig hält. Die Verbreiterung ist an der Vorderfläche der Wirbel und an den Seiten besonders ausgesprochen, während sie an der Wirbelkörperhinterfläche eine untergeordnete Rolle spielt. Der Knochenzuwachs geht vom Periost aus, er besteht aus lamellären Knochenablagerungen, die von innen her zu lockerer Spongiosa umgebaut werden. Er besteht also aus Corticalis und Spongiosaschicht, umgibt den alten Wirbelkörper gürtelartig, der in der Tiefe seine alte Corticalis noch teilweise erhalten kann. Röntgenologisch ist diese Struktur an Knochenschnitten sehr fein zu erkennen, am ganzen Wirbel in vivo jedoch wohl kaum darstellbar. Dazu kommt dann noch vom Bandscheibenknorpel aus ein Breitenzuwachs, an dem häufig die arthritischen Veränderungen zu sehen sind. Das Röntgenbild zeigt, daß sich die akromegalen Veränderungen fortschreitend an der Wirbelsäule entlang ausbreiten und im Bereich der Lendenwirbelsäule am jüngsten sind und am wenigsten ausgeprägt.

Nach Erdheim können sich auch die Rippen am akromegalen Wachstum beteiligen. Die Wiederaufnahme des Wachstums geschieht auch hier als direkte Folge des Hyperpituitarismus und nicht, wie Dietrich annimmt, auf Grund einer Deformierung des Thoraxes durch die bestehende Kyphose. Die Verlängerung der Rippen geht nur langsam vor sich, aber sie ist konstant; dadurch kann der Thorax erheblich an Umfang zunehmen (Mollow, Curschmann). Die Verbreiterung der Rippen erfolgt hauptsächlich am unteren Rand und an der Knochen-Knorpelgrenze, wo sie auffallend rosenkranzartig verdickt und höckerig sind. Man hat diese Auftreibungen analog dem rachitischen Rosenkranz den „akromegalen Rosenkranz" genannt. Sie können so hochgradig sein, daß sie die bei Rachitis bei weitem übertreffen. Unter dem Einfluß des Vorderlappenhormons verknöchern sie allmählich und werden auch dann im Röntgenbild sichtbar.

Neben den Rippen imponiert in vielen Fällen auch die Clavikel durch ihre unförmige Verbreiterung und Verdickung, und zwar erscheint sie am sternalen Ende meist plumper als am akromialen. Das Sternum kann an ihrer Ansatzstelle vorgetrieben sein. Man sieht es im ganzen oft vergrößert, das Manubrium verbreitert und verdickt. Besonders auffallend ist häufig die Veränderung des Schwertfortsatzes, in einem Fall von Mollow ist er so stark verdickt, daß er schon bei klinischer Betrachtung des Patienten als aus der Bauchdecke herausragend auffällt. Curschmann sah den Processus ensiformis in einem Fall fast handteller groß.

Die Symphyse kann sich ebenfalls verdicken und vorspringen, die Beckenschaufeln sind meist unverändert, Berblinger sah in einem Fall das Labium externum der Christa iliaca besonders stark entwickelt.

Die langen Röhrenknochen nehmen am akromegalen Wachstum nicht teil. Sie können kein Längenwachstum mehr zeigen, weil die Epiphysenfugen zur Zeit der Entstehung der Akromegalie in den meisten Fällen schon geschlossen sind. Manchmal sieht man die Epiphysen verbreitert (Wintz), mit Osteophytenbildung. Sonst zeigen sie im allgemeinen keine Veränderungen außer einer leichten Vergrößerung der Rauhigkeit von Muskelansätzen, z. B. an der Tubero-

sitas deltoidea. Der Massenzunahme der Weichteile und der Knorpelwucherung entspricht es, daß sich hin und wieder auch die Knochen vergrößern können, die nicht zum Skelett gehören, z. B. das Os hyoideum. Die Vergrößerung ist von Mollow gesehen.

Eine Patientin, die ganz besonders stark ausgeprägte Symptome der Akromegalie zeigte, konnte von Janker in der Bonner chirurgischen Klinik ganz durchgeröntgt werden. Es war die 53jährige Frau K. A., bei der die ersten Zeichen der Krankheit mit 34 Jahren auftraten, also vor ungefähr 20 Jahren. Die Periode, die bis dahin immer regelmäßig gewesen war, blieb aus; seit dieser Zeit bemerkte die Pat. auch, daß die Arme länger, und die Hände breiter und klobiger wurden. Auch die Schuhe paßten ihr nicht mehr. Während sie früher Schuhnummer 40 trug, brauchte sie nun angeblich 46. Der Gesichtsausdruck veränderte sich allmählich, die Nase wurde länger, der Mund und der Unterkiefer breiter. Später rückten die Zähne zunächst auseinander und fielen dann ganz aus. Die Zunge wurde plumper. Dazu trat im ganzen betrachtet eine ziemliche Volumenzunahme ein. An den inneren Organen war kein krankhafter Befund nachweisbar. Der äußere Habitus dieser Frau wirkt monströs und mißgestaltet, ihm entsprechen die Veränderungen des Skelettes, die fast alle Knochen des Körpers betreffen. Der Schädel (Bild 1) ist im ganzen vergrößert. Der Hauptteil dieser Vergrößerung fällt auf den Gesichtsschädel, der durch ein starkes Vorspringen des Unterkiefers und der Jochbögen charakterisiert ist. Weichteilaufnahmen lassen auch die Vergrößerung der Nase, der Lippen und der Supraorbitalwülste erkennen.

Die Sella ist vergrößert und destruiert. Ihre Konturen sind unscharf und aufgefasert. Die Processus clinoidei anteriores sind kolbig verdickt, die hinteren Fortsätze sind ebenfalls deutlich sichtbar. Der Sattelraum ist vertieft, der Boden und die angrenzenden Partien des Dorsums völlig zerstört, dadurch erscheint der obere Abschnitt des Sattelrückens besonders stark nach vorne gewölbt.

Das Schädeldach zeigt in seiner ganzen Ausdehnung eine nahezu groteske Verdickung. Es ist nicht feststellbar, ob sie von der Spongiosa oder von der Tabula interna ausgeht. Immerhin hat man

den Eindruck, als ob die Spongiosa besonders verbreitert sein könnte. Die Protuberantia externa springt stark vor. Innerhalb des Gehirnes fällt auf, daß 1. ein kleiner Falxknochen vorhanden ist und 2., daß die Duraoberfläche in der Gegend des Sinus sagittalis superior Kalkplatten aufweist. Die pneumatischen Höhlen des Schädels sind vergrößert, der Sinus frontalis reicht in der Projektion nach hinten fast bis an die Sella und springt nach vorne stark vor, sodaß klinisch die Supraorbitalwülste sehr ausgeprägt sind. Durch die Vergrößerung des Sinus maxillaris springen die Jochbeine ebenfalls stark vor. Der Sinus sphenoidalis ist von obenher stark eingeengt und scheint in seinem hinteren Teil verschattet. Von den fraglichen Leisten Erdelyis ist nichts sichtbar. Die übrigen Siebbeinzellen sind nicht sicher vergrößert, dagegen sind die Mastoidzellen wiederum sehr groß und reichlich.

Der Unterkiefer zeigt eine direkt groteske Vergrößerung. Die Äste sind verlängert und haben auffallend große Kieferköpfchen, die in einer entsprechend weiten Gelenkpfanne liegen. Der Corpusteil ist verbreitert und verdickt. Der Unterkieferwinkel ist auch in diesem Fall viel stumpfer als normal, der Kiefer selbst ist zahnlos und zeigt noch in diesem Zustand die typische Progenie. Das Kinn springt stark vor. Am unteren Rande des Unterkiefers ist eine exostosenartige Bildung sichtbar. Es scheint, als ob auch der Oberkiefer in geringem Maße an der Vergrößerung teilgenommen hätte.

Im Röntgenbild der Hände fällt vor allem die ungewöhnliche Breite bei besonders starker Ausprägung der Weichteile auf. Sämtliche Knochen des Handskelettes nehmen an der Volumenzunahme teil. Die Köpfchen der Mittelhandknochen, die Basen der Grund-, Mittel-, und andeutungsweise auch der Endglieder sind stark verbreitert und zeigen deutliche Struktur. Vor allem sind aber die Nagelfortsätze ungewöhnlich groß und dabei regelmäßig geformt. Die Mittelhandknochen, die Grundglieder und ein Teil der Mittelglieder sind plump. Die Breitenzunahme betrifft hauptsächlich die Spongiosaschicht. Besonders hervorzuheben sind auch die unregelmäßigen Begrenzungen der Köpfchen an den Metacarpalia, dazu die Unregelmäßigkeiten der Gelenkflächen der Grund- und Mittelgelenke. Zum Teil finden sich auch parossale Schatten in Gelenknähe.

Die F ü ß e (Bild 2) zeigen ebenfalls eine auffallende Größe (Schuhnummer 46). Das Gesamtbild wird dadurch beherrscht, daß die Nagelfortsätze und die Basen der Endphalangen wiederum exostosenartig vergrößert sind. Dazu erscheinen die Mittelphalangen ausgesprochen kurz und viereckig. Außerdem sind die proximalen Epiphysen der Grundglieder und die Köpfchen der Mittelfußknochen genau wie am Handskelett stark aufgetrieben. An den Mittelfußknochen sieht man die Corticalis besonders an den Außenseiten auffallend verbreitert, während die eigentliche Spongiosaschicht dieser Knochen so stark verschmälert ist, daß sich die Kompaktaschichten in der Mitte fast berühren.

Die Formveränderungen der Knochen bleiben nicht allein auf die Akra beschränkt, sondern sie erstrecken sich in diesem Fall auch in stärkstem Maße über das ganze Skelett. So zeigt denn auch hier die Wirbelsäule die typische Kyphose. Sie sitzt etwas tiefer als gewöhnlich. Sie beginnt erst im unteren Brustteil und ist kombiniert mit einer leichten s-förmigen Skoliose nach links, an die sich dann eine kompensatorische rechtskonvexe Skoliose der Lendenwirbelsäule mit leichter Drehung anschließt. Die einzelnen Wirbel sind bei gleichbleibender Höhe außerordentlich breit. Diese Breitenzunahme ist sowohl auf der sagittalen wie transversalen Aufnahme zu sehen. Die Verbreiterung der Wirbel beträgt im Bereich des Halses etwa 150% (!) und nimmt von da an Intensität langsam ab. Die seitlichen Ränder sind in der Mitte taillenförmig eingezogen, die Dornfortsätze wulstig. Die Zwischenwirbelräume sind schmal. Außerdem sieht man an den einzelnen Wirbeln arthritische Veränderungen. Es besteht eine starke Klammerbildung, die auf der rechten Seite besonders ausgeprägt ist. Die Gesamtform erinnert in gewissem Sinne an das bambusstabähnliche Aussehen bei der Strümpell-Bechterewschen Krankheit.

Die R i p p e n zeigen kaum Abweichungen von der Norm, sie scheinen eher zu schmal als verdickt. Aus der großen Geräumigkeit des Brustraumes kann man aber auf eine Wiederaufnahme des Längenwachstums schließen. Die Schlüsselbeine sind plump und breit, während das Sternum auf den Aufnahmen nicht recht zu beurteilen ist.

Die Gesamtform des Beckens zeigt keine wesentliche Veränderung. Es fällt allerdings auf, daß die der Symphyse benachbarten Abschnitte der Schambeine ungewöhnlich breit sind. Die oberen Pfannenränder sind vorspringend gewulstet.

Sogar die langen Röhrenknochen nehmen in ausgeprägtester Weise an der Verdickung teil. So sieht man den Oberschenkel um ungefähr 60% verbreitert. Die Corticalis ist dabei sehr dick, besonders an der Innenseite. Neben ihr sieht man in der Projektion noch eine 2. kompaktaähnliche Verdickung, die wahrscheinlich einer besonders verstärkten Linea aspera entspricht. Die Hüftgelenkköpfe stehen quer und sind eiförmig, die großen Rollhügel mit großen Randexostosen versehen.

Das Kniegelenk zeigt eine breite Gelenkspalte, Randzackenbildungen und Verstärkung der normalerweise vorhandenen Crista interossea an der Tibia. Die Struktur der Gelenkenden ist verhältnismäßig grob, die einzelnen Züge verbreitert. Eine ausgesprochene Kalkarmut besteht aber dabei nicht. Die Patella zeigt im seitlichen Bild ebenfalls starke Randexostosen.

Die Unterschenkel haben bds. breite Tibien. Es fällt bebesonders auf, daß die unteren Abschnitte fast genau so breit sind wie die oberen. Die Fibula ist in der Mitte besonders dick gegenüber dem Hals.

Im Röntgenbild des Schultergelenkes (Bild 3) sieht man das Akromion besonders breit und wuchtig ausladend, mit unregelmäßigen Rändern. Die Gelenkpfanne ist ungewöhnlich groß, während der Humeruskopf in der Gesamtproportion klein erscheint. Das große Tuberculum ist spitz und ebenfalls verhältnismäßig klein. Der Oberarmknochen ist stark verbreitert, die Tuberositas deltoidea ungefähr dreimal so groß wie normal, und auch die Ansatzstelle des Musculus brachialis erscheint ebenfalls ungewöhnlich breit. Am Ellbogen sieht man an der Außenseite des Humerusendes breite, leistenartige Verdickungen. Der mediale Epicondylus springt breiter vor als sonst, und das Radiusköpfchen ladet ebenfalls weiter aus als normal. An ihm und am Olecranon sind Osteophytenauflagerungen. Der Rand der Trochlea springt etwas weiter wie sonst vor.

Die Vorderarmknochen zeigen weniger weit ausgedehnte Veränderungen bis auf die distalen Abschnitte. Hier ist der Griffelfortsatz verbreitert, vor allem für das untere Ulnaende. Die Corticalis des distalen Ulnaabschnittes ist so breit, daß sie die Spongiosa auf eine schmale Schicht einschnürt. Auf dieser Seite ist auch der Griffelfortsatz der Elle ganz besonders plump.

Zur Darstellung der Gesamtproportionen dieser Patientin wurde seinerzeit von Janker eine Ganzaufnahme angefertigt. Wenn sie auch die üblichen Einzelheiten bei den ungeheueren Massen nicht so zeigen kann, wie es die Ganzaufnahmen vom Normalen tun, so gibt sie doch eine gute Übersicht über die Gesamtproportionen der Patientin. (Vgl. Tafel 38 im Atlas von Janker: Ganzaufnahmen des menschlichen Körpers).

Der Befund dieser Patientin wurde so eingehend beschrieben, weil die akromegalen Erscheinungen so stark ausgeprägt sind, wie sie selten beobachtet werden können. Sie haben nicht nur die Akren befallen, sondern in ausgedehnter Weise auch das ganze übrige Skelett, wenn auch die Veränderungen an den Akren am stärksten sind. Die Struktur ist überall kräftig, Osteoporose und Kalkarmut sind nicht zu finden. Im allgemeinen überwiegt der Knochenaufbau stark, und nur an einigen Stellen ist die dünne Corticalis bei Erweiterung der Markräume das Zeichen dafür, daß hier eine stärkere Resorption stattgefunden hat. Die Stärke der Formveränderungen und die Mitbeteiligung der langen Röhrenknochen, die normalerweise zum mindesten an ihren Diaphysen keine Veränderungen zeigen, läßt sich vielleicht aus dem außerordentlich langen Bestehen der Krankheit erklären. Vielleicht ist sie auch auf die zweifellos bestehende Malignität des Tumors zurückzuführen.

Bei hypophysären Störungen, insbesondere bei der Akromegalie, werden häufig Erkrankungen der Gelenke beobachtet. Es entsteht nun die Frage, ob es sich dabei um eine zufällige Kombination der Erscheinungen handelt oder ob diese Veränderungen der Gelenke eine Teilerscheinung der hypophysären Störungen darstellen. Im Röntgenbild kann man es nicht entscheiden. Da gibt es zuerst die Veränderungen im Sinne einer Arthritis, ihre hypophysäre Genese ist jetzt

von Erdheim bewiesen. Noch unentschieden ist es aber, ob Gelenkstörungen wie die Perthes'sche Krankheit, die juvenile Schenkelhalsmalacie, Morbus Köhler, Morbus Niemann-Pick usw. ebenfalls hypophysären Ursprungs sein können. Sie werden relativ häufig kombiniert mit Störungen der Hypophysenfunktion gefunden. W. Müller fand bei der Erhebung der Anamnese bei einem 20jährigen 2,02 m großen akromegalen Riesen, daß sich seit 2 Jahren, gleichzeitig mit dem Auftreten von akromegalen Symptomen, in relativ kurzer Zeit eine zunehmende X-Beinstellung ausbildete. Das Röntgenbild zeigte das typische Genu valgum adolescentium, die Störung saß in der unteren Epiphysenfuge des Femur. Der gleiche Patient zeigte am rechten Hüftgelenk das charakteristische Bild der Coxa vara adolescentium: Die Kopfkappe war an der Epiphysenfuge gelöst und der Schenkelhals fast ganz in die halbe Höhe des Durchmessers nach oben gerutscht. Seine obere Ecke lag der unteren Pfannenecke gerade gegenüber. Daß es sich in diesem Fall nicht nur um eine Kombination der Erscheinungen handelt, ist wohl anzunehmen. Eine weitere Gelenkerkrankung der Hüfte beobachtete W. Müller bei einem 54jährigen 320 Pfund schweren Mann, der den Eindruck eines hypophysären Riesen mit deutlich hypophysärem Einschlag machte. Er zeigte klinisch Bewegungseinschränkungen und Schmerzen im Hüftgelenk und röntgenologisch einen schwer deformierten Kopf mit stark überhängenden Rändern und verbreiterter Pfanne mit ausgedehnten Randwucherungen hauptsächlich am unteren Pfannenrand. Die Gelenkkonturen waren stark verschmälert, und im Femurkopf waren Aufhellungsherde sichtbar. Das rechte Knie des gleichen Patienten bot das Bild einer Osteochondritis dissecans; bei der sagittalen Aufnahme war ein etwa 3 cm langes und 1 cm dickes elliptisches Stück der Knochenkontur durch einen 1—2 mm breiten von verdichteten Knochenrändern begrenzten Spalt deutlich abgegrenzt. Auch im seitlichen Bild sah man an dem Condylus ein etwa dreieckig gestaltetes Knochenstück von etwa 2 cm Kantenlänge deutlich losgelöst inmitten des Knochenschattens liegen. Außerdem bestanden arthritische Veränderungen. Auch in diesem Fall waren mehrere Gelenke zugleich befallen. Thannhauser hält die hypophysäre Genese solcher Verände-

rungen für sehr fraglich. Es kann sich genau so gut um eine „gleichsinnige Folgeerscheinung einer gemeinsamen, übergeordneten Störung" handeln (zit. n. Hatzky und K. Müller). Er hält sogar das Umgekehrte für möglich, daß primär die Knochenveränderung besteht, die ihrerseits erst die Hypophysenstörung bedingt. W. Müller dagegen sieht das Primäre in der Störung der Hypophysenfunktion, ihre Dysfunktion soll eine Störung des Knochens in Form einer konstitutionellen Minderwertigkeit des Knochengewebes nach Art einer örtlichen Malacie setzen. Eine secundäre Komponente (Trauma, Entzündung, mechanisch-statische Belastung) muß hinzukommen, um die Krankheit auszulösen.

Obwohl die Akromegalie fast immer durch ein eosinophiles Adenom hervorgerufen wird, kann sie in abgeschwächter Form aber auch auf dem Boden einer einfachen Hyperplasie der Hypophyse entstehen, bei der Zeichen der Geschwulstbildung fehlen. Sie beruht dann wahrscheinlich auf einer dauernd oder vorübergehend vermehrten Sekretion der eosinophilen Zellen, die hypertrophisch und der Zahl nach vermehrt sein können. Auch langanhaltender Druck, z. B. Hydrocephalus internus, kann die Hypophyse zu vermehrter Sekretion anregen. Dabei kann eine Vergrößerung des Türkensattels bestehen, die allein durch den Hydrocephalus zustande gekommen ist und zur Fehldiagnose der vergrößerten Hypophyse Anlaß geben kann. Einen solchen Fall konnte Lange beobachten, es bestand eine hochgradige Akromegalie bei kongenital entstandenem Hydrocephalus, und auch Janker konnte in Bonn einen Fall typischer Akromegalie beobachten, der bei gleichzeitig bestehendem Turmschädel mit Hydrocephalus internus nur eine geringe Erweiterung der Sella aufwies, die durch den erhöhten Druck völlig erklärt werden konnte.

Die ersten Beobachtungen von Akromegalie durch einfache Hyperplasie der Hypophyse stammen von Ehrmann und Dinkin. Diese abgeschwächte Form ist wesentlich häufiger als das stark ausgeprägte Krankheitsbild, sie ist in den leichten Fällen familiär und nicht progredient. Das Röntgenbild der Sella zeigt meist normales Aussehen, eventuell besteht aber auch eine geringe Vergrößerung

unter Bewahrung der ursprünglichen Form. Ehrmann und Dinkin fanden diese Vergrößerung in 14 von 40 Fällen. Die Sella zeigte dann eine leichte Excavation mit Rarefication der Umgebung, mit atrophischen Processus clinoidei und manchmal einer vergrößerten Keilbeinhöhle. Der Gesichtsschädel, die Hände und Füße zeigen auch hier die typischen Veränderungen, sie bilden sich im Gegensatz zu der Akromegalie jedoch nicht so plötzlich aus, sondern sind infolge des vermehrt sezernierten Wachstumshormons schon immer da oder entstehen ganz langsam. Der Unterkiefer ist wiederum in charakteristischer Weise vergrößert, die Supraorbitalbögen und Jochbeine springen vor, die Endphalangen zeigen die für die Akromegalie typische Verbreiterung, die übrigen Knochen des Handskeletts periostale Auflagerungen und Aufspaltungen. Manchmal sieht man auch die physiologische Kyphose der Wirbelsäule leicht verstärkt. Bei diesen leichten Fällen der Akromegalie bestehen fast immer rheumatische Gelenkbeschwerden, sie sind so typisch, daß Ehrmann und Dinkin dem Krankheitsbild danach den Namen „Akromegaloidismus rheumatoides" gegeben haben. Einen einschlägigen Fall haben auch Hatzky und K. Müller veröffentlicht. Es handelt sich um eine Frau aus einer mit „Gelenkrheumatismus" erblich belasteten Familie, die akromegaloiden Habitus zeigte. Im Röntgenbild waren neben einer leicht vergrößerten Sella die typischen Veränderungen der Knochen zu sehen. Es wurde klinisch ein Gelenkrheumatismus diagnostiziert, der wechselnde Schmerzen verursachte, die vom Nacken über die Schulter zum Rücken und von der Hüfte zum Fuß zogen. Die Röntgenaufnahme des Fußes zeigte dann grobfleckige Aufhellungen der Tibia, ½ cm oberhalb des Gelenkknorpels gelegen, die etwa 2 cm breit waren und die ganze Tibiabreite einnahmen. Die gleichen Veränderungen waren im Calcaneus, Talus und Metatarsus und in den Zehengrundphalangen zu sehen. Sie durchsetzten den ganzen Knochen. Die Verfasser nehmen eine endokrin bedingte Ursache an. Bei der starken Abhängigkeit der einzelnen endokrinen Drüsen untereinander ist es aber fast unmöglich, eine bestimmte Blutdrüse für das Krankheitsbild verantwortlich zu machen, dennoch darf man in diesem Fall vielleicht aus der Hypersekretion der Hypophyse schließen,

daß hier die Gelenkschmerzen die Folge eines Hyperpituitarismus waren.

Zweifellos gehören in die Gruppe der leichten Hypersekretionen der Hypophyse auch die akromegaloiden Erscheinungen, die durch die Schwangerschaftshypophyse hervorgerufen werden. Nach Erdheim handelt es sich dabei um eine Vergrößerung und Vermehrung der Hauptzellen, die leicht eosinophil granuliert erscheinen. Die akromegaloiden Veränderungen betreffen in diesen Fällen fast ausschließlich die Weichteile, während das Röntgenogramm die typischen Knochenveränderungen des Skelettes vermissen läßt. Veränderungen wie Auflockerungen der Symphyse und leichte Veränderungen an den Beckengelenken sind beobachtet, aber mit Vorsicht zu beurteilen. Die akromegaloiden Erscheinungen bilden sich später wieder zurück, Frankl konnte allerdings beobachten, daß sich aus ihnen im Anschluß an die Schwangerschaft eine echte Akromegalie entwickelte.

Neben der Akromegalie gibt es noch ein ganz ähnliches Krankheitsbild, daß aber sicherlich nicht hypophysären Ursprungs ist. Es ist die „familiäre, akromegalieähnliche Skeletterkrankung". Sie zeichnet sich klinisch und röntgenologisch ebenfalls durch eine Massenzunahme der Knochen und Weichteile aus, die bei dieser Krankheit aber nicht allein auf die Akren beschränkt ist, sondern in ganz typischer Weise und im Gegensatz zur Akromegalie in allen Fällen die Unterarme und die Unterschenkel mitbefällt. Sehr auffallend und charakteristisch verbreitert sind die plumpen Hand- und Fußgelenke, die fast vierkantig aussehen können. Auch die Knie- und Ellbogengelenke sind im Gegensatz zur echten Akromegalie häufig sehr verbreitert, und sogar die Hüftgelenke können noch eine Mitbeteiligung in Form von Randwulstverdickungen der Pfanne oder des Kopfes zeigen. Die Veränderungen des Schädels gehören nicht zum typischen Krankheitsbild, die Sella war in sämtlichen bisher beschriebenen Fällen normal groß. Die Vergrößerung des Unterkiefers wird ganz vermißt, höchstens sieht man eine Vergrößerung der Alveolarfortsätze. Das Röntgenbild zeigt, daß die Endphalangen nicht so ausgesprochen von der Verdickung befallen sind, wie es bei der echten Akromegalie typisch ist. Daher macht die Form des Handskelettes im Röntgenogramm

einen etwas anderen Eindruck als die bei der Akromegalie. Dazu kommt dann noch die manchmal quadratische Auftreibung der Handgelenke. Weiter zeigt das Röntgenbild, daß das Skelett durch den Knochenzuwachs stark sklerosiert ist, osteoporotische Erscheinungen wurden nicht beschrieben. Häufig sind an den langen Röhrenknochen Kompakta und Spongiosa nicht von einander zu trennen. Die Weichteile nehmen auch hier an der Vergrößerung teil, vielleicht noch in stärkerem Maße als es bei der Akromegalie der Fall ist.

Die Einordnung dieses Krankheitsbildes bietet erhebliche Schwierigkeiten. Erb, Arnold, M. B. Schmidt zählten es zur Akromegalie, Pierre Marie zur Osteoarthropathie pneumique hypertrophiatne, und Sternberg sprach es als eigene Krankheit an (nach W. Müller). Diese Anschauung vertreten heute auch W. Müller und G. v. Pannewitz, die die beiden letzten Fälle beschrieben haben. Die Abgrenzung gegen die typische Akromegalie liegt in der normalen Sella, in der Tatsache, daß nie gesteigertes Längenwachstum beobachtet wurde, und schließlich darin, daß niemals Symptome bestehen, die auf einen Hypophysentumor schließen lassen (Müller). Weil die Erkrankung aber meistens während der Pubertät auftritt, liegt es nahe, ihre Genese in einer Störung des endokrinen Systems zu suchen. Welcher Art aber diese inkretorische Störung ist, ist noch ganz ungewiß. Eine Störung der Hypophysenfunktion im Sinne einer Übersekretion ähnlich der bei Akromegalie dürfte auszuschließen sein, da es unwahrscheinlich ist, daß ein und dieselbe Drüse durch Störung ihrer Funktion 2 Krankheitsbilder hervorrufen kann, die sich einerseits so ähnlich sehen, daß man lange Zeit an ihre Identizität glaubte, sich andererseits aber durch ganz konstante Merkmale von einander unterscheiden, die in allen Fällen nachweisbar waren.

Zusammenfassend kann man sagen, daß die Akromegalie fast immer auf dem Boden eines Adenoms oder Adeno-Carcinoms entsteht. Dabei zeigt die Sella in den meisten Fällen eine typische Excavation unter ziemlich guter Beibehaltung der ursprünglichen Form mit glatten scharfen Konturen. Im Röntgenbild des Schädels imponieren vor allem der mächtig vergrößerte und vorspringende Unter-

kiefer und die starke Pneumatisation der Nebenhöhlen der Nase, in dem der Hände und der Füße neben den mächtig verbreiterten Nagelfortsätzen die bulbösen Auftreibungen der Metaphysen bei relativ schlanken Diaphysen. Die Wirbel zeigen ein ausgesprochenes Wachstum in die Breite, die Rippen wachsen in die Länge. Die Verstärkung der physiologischen Dorsalkyphose ist ein häufiges, aber nicht konstantes Merkmal. Am übrigen Skelett kann man eine Verstärkung der Muskelinsertionsfelder beobachten. Die Verdickung der Knochen erfolgt durch Apposition von außen und durch Resorption von innen. Durch Störung des Gleichgewichtes im Knochenauf- und Abbau können die Zeichen der Sklerose oder der Osteoporose entstehen, meist sind sie miteinander kombiniert. Die vergröberten Formen werden außer durch eine Zunahme der Knochensubstanz auch durch eine Massenzunahme der Weichteile bedingt. Arthritische Veränderungen des Gelenkknorpels sind beinahe konstant sichtbar. Sie sind die Folge der Hypersekretion. Das Bild der abgeschwächten Akromegalie kann auf dem Boden einer Hyperplasie der Hypophyse entstehen und ist viel häufiger als die echte, progrediente Akromegalie. Hier sieht man fast immer Gelenkaffektionen. Außerdem zeigt das Röntgenbild, daß die Skelettveränderungen nur verhältnismäßig schwach ausgeprägt sind. Nicht hypophysärer Genese ist wahrscheinlich das sonst so ähnliche Krankheitsbild der familiären akromegalieähnlichen Skeletterkrankung.

Ein weiteres Krankheitsbild, daß durch eine vermehrte Sekretion des Hypophysenvorderlappens entsteht, ist der Riesenwuchs. Seine Pathogenese ist aber weit weniger geklärt als die der Akromegalie. Das kommt zum Teil daher, weil die abnorm großen Riesen zu einer Zeit zur Sektion kamen, als man sie noch nicht so sehr als krankhaft ansah und bei der Sektion der Genese nicht genug nachforschte. Schrieb doch einst Langer: „Mag daher die Riesengestalt ihrer Seltsamkeit wegen noch so sehr Staunen erregen, Teilnahme kann sie nie erwecken" (n. Josefson). Schon Langer stellte 1872 bei der Sektion einiger Riesenskelette in einigen Fällen eine Vergrößerung der Sella fest, eine Verbindung zwischen der vergrößerten Hypophyse und dem Riesenwuchs zog er aber nicht. Heute ist die Kenntnis des Riesenwuchses wenigstens soweit fortgeschritten, daß man ihn in den meisten Fällen als pathologisch ansieht. „Es geht nicht mehr an, die Variationen der Körperlänge lediglich als physiologisch zu bezeichnen (Josefson). Man hält zwar noch an der Einteilung Sternbergs in „normale" und „pathologische" Riesen fest, „gibt aber ein Forscher heutzutage an, er habe einen ‚normalen Riesen' beobachtet, so muß er seine Beobachtung kräftig motivieren, um Glauben zu finden". Es ist anzunehmen, daß dieser normale Riesenwuchs durch eine gesteigerte Funktion des Hypophysenvorderlappens entsteht, bewiesen ist es aber keineswegs (Berblinger). Diese Riesen sollen in ihren Gesamtproportionen dem normalen Menschen entsprechen, sowohl das Skelett als auch die Weichteile sollen an der gleichmäßigen Vergrößerung teilhaben. Proportioniert sind aber auch die normalen Riesen nicht. Nach Rössle sind zwar die Knochen der Gliedmaßen auffallend lang, aber nicht entsprechend dick. Ebenso sollen die Weichteile der Extremitäten in ihrer Massenzunahme nicht der Länge der Extremitäten entsprechen. Die Hypophyse mag in solchen Fällen nicht oder nur leicht vergrößert sein, histologisch ist dann eine Sklerose oder eine Hyperplasie der eosinophilen Zellen gefunden worden. Dem gegenüber steht der pathologische Riesenwuchs. Seine Genese ist nicht einheitlich, er wird bei einer Über- oder Dysfunktion der Hypophyse und oft bei einer Hypofunktion der Keimdrüsen beobachtet. Außerdem bestehen Beziehungen zur Zirbeldrüse.

Die Riesen, die durch Hypophysenstörungen entstehen, zeigen häufig akromegale Züge, hauptsächlich eine Vergröberung und Vergrößerung des Unterkiefers und breitere, massigere Knochen. Das Skelett solcher Riesen dagegen, die auf Grund einer Störung der Keimdrüsentätigkeit entstehen, ist graciler, dabei übertrifft die Unterlänge die Oberlänge. Außerdem werden sie meist auch nicht so groß wie die hypophysären Riesen. Oft findet man die Symptome des eunuchoiden und akromegalen Typus kombiniert, derart, daß sich zum eunuchoiden Hochwuchs später akromegale Züge gesellen oder umgekehrt, daß zum akromegalen Riesenwuchs Zeichen der Genitalstörung hinzukommen. Diese Kombination ist leicht erklärlich, wenn man bedenkt, daß die Hypophyse als oberste Drüse mit innerer Sekretion die Sekretion der übrigen Blutdrüsen reguliert. Wenn sie stärker sezerniert, so werden die Keimdrüsen gehemmt, es können dann dem akromegalen Typ noch Zeichen des Eunuchoidismus aufgelagert werden. Andererseits reagiert die Hypophyse auf eine Hypofunktion der Keimdrüsen (z. B. in ausgesprochener Weise bei Kastration) mit einer Vergrößerung, sodaß secundär ein Hyperpituitarismus entstehen kann (Fall von Scherk).

Eine noch umstrittene Frage ist die nach der Beziehung zwischen dem Riesenwuchs und der Akromegalie. Die Kombination Riesenwuchs — Akromegalie ist sehr häufig, stellte doch einst Sternberg fest, daß 40% von den ‚normalen' Riesen an Akromegalie leiden, und daß andererseits akromegale Menschen zu 20% ungewöhnlich groß sind. Diese Tatsache macht den Gedanken wahrscheinlich, daß dem Riesenwuchs und der Akromegalie die gleiche Ursache zugrunde liegt (Hutchinson). Für die Entwicklung der einen bzw. der anderen Form ist dann nur der Zeitpunkt ausschlaggebend, in dem die Störung einsetzt. Geschieht die pathologische Übersekretion noch vor Abschluß des Längenwachstums, so resultiert ein Riesenwuchs, setzt sie nach Schluß der Epiphysenfugen ein, so kann nur ein partieller Riesenwuchs entstehen an den Stellen des Körpers, die fähig sind, das Wachstum wieder aufzunehmen, also eine Akromegalie. Erdheim definiert folgendermaßen: „Der Akromegale ist ein Riese,

soweit er kann". Aus diesem Gedankengang heraus stellten Brissaud und Meige folgende 3 Gruppen auf:

1. Riesenwuchs: Vor Abschluß des Längenwachstums.
2. Akromegalie: Nach Abschluß des Längenwachstums.
3. Infantile Akromegalie: In der Übergangszeit entstanden (n. Josefson).

Dieser unitarischen Theorie schlossen sich, eventuell unter anderer Formulierung, viele Forscher an. So nannten z. B. Launois und Roy den Riesenwuchs die Akromegalie von Menschen mit offenen Epiphysenfugen. In neuerer Zeit gehören zu ihren Anhängern u. a. Josefson und Erdheim. Für andere Forscher ist die Frage durch eine einfache Identifizierung beider Genesen nicht gelöst, z. B. Falta, Berblinger, Bauer. Eine Erschütterung erfährt die unitarische Theorie zum mindesten durch die Tatsache, daß in vereinzelten Fällen die Zeichen der Akromegalie schon bei noch offenen Epiphysenfugen beobachtet worden sind. So sah Thomas z. B. ein 18jähriges junges Mädchen, bei dem die Akromegalie schon seit 3½ Jahren bestand, während sich die Körpergröße, anstatt die Ausmaße eines „Riesen" zu zeigen, noch durchaus im Bereich der Norm befand. Einen weiteren Fall konnten F. Schultze und B. Fischer beobachten. Es handelt sich um ein 15jähriges Mädchen mit schwerer Akromegalie, daß nach 4jähriger Krankheitsdauer doch nur 167 cm groß war. Weitere einschlägige Beobachtungen sind von Arnold, Freund, Surmont, Bertolotti u. a. gemacht. Aus diesen Befunden heraus kommt M. B. Schmidt zu der Überzeugung, daß „Riesenwuchs und Akromegalie auf verschiedenen Veränderungen der Hypophyse beruhen, welche kombiniert sein können", z. B. derart, daß sich bei Riesenwuchs mit nachfolgender Akromegalie auf dem Boden der Hypersekretion später ein Adenom entwickelt, aus dem die Akromegalie hervorgeht. Solange es noch nicht gelingt, die Hormone der verschiedensten Zellarten des Vorderlappens und das des eosinophilen Adenoms getrennt darzustellen und ihre Wirkung experimentell im Tierversuch zu erforschen, wird diese Frage wohl ungeklärt bleiben.

Röntgenologisch zeigt das Skelett der „normalen" Riesen außer der abnormen Längenzunahme und einer gewissen Dickenzunahme nicht viel Besonderheiten. Die einzelnen Knochen sind im ganzen kompakter, ihre Struktur ist deutlich und klar gezeichnet, meist kräftiger als normal. Nach Gigon gehört die Osteoporose des Skeletts nicht zu den Symptomen des Riesenwuchses. In den Fällen, in denen sie beobachtet wurde, waren außerdem noch Zeichen der Akromegalie zu finden, z. B. bei dem 202 cm großen Riesen von Buday und Jansco, in diesem Fall ist in den kleinen Knochen die Osteoporose so hochgradig gewesen, daß „die pergamentartige, dünne Corticalis dem Fingerdruck nachgab". Die Porose der Knochen ist also als Symptom der Akromegalie und nicht als Symptom des Riesenwuchses zu werten. Die osteoporotischen Veränderungen im Verein mit der vermehrten statischen Belastung bilden auch einen Grund dafür, daß gerade bei akromegalen Riesen so relativ häufig eine Kyphose der Wirbelsäule gefunden wird; ebenso kann dadurch das häufige, wenn nicht sogar konstante Auftreten des Genu valgum erklärt werden.

In der Bonner chirurgischen Klinik liegen gar keine röntgenologischen Befunde von „normalen Riesen" vor. Die wenigen an Akromegalie erkrankten Patienten mit gleichzeitig gesteigertem Wachstum zeigen außer den typischen akromegalen Zeichen nichts Besonderes.

Einen interessanten Fall konnten Mandl und Windholz beobachten. Es handelt sich um einen jungen Mann, bei dem bis zum 21. Lebensjahr ein ausgesprochener Zwergwuchs (143 cm) auf kretinogener Noxe bestanden hatte. Dann setzte eine plötzliche Wachstumssteigerung ein, sodaß der Mann bei der Untersuchung eine Größe von 216 cm aufwies. Dieser Riesenwuchs war mit deutlichen Zeichen der Akromegalie und des Eunuchoidismus kombiniert. Die Sella war enorm vergrößert. Nach der Operation des Hypophysentumors wurde mikroskopisch ein unreifes eosinophiles Adenom festgestellt. Die Verfasser sind der Ansicht, daß es sich in diesem Fall nicht um eine primär gesteigerte Wachstumstendenz gehandelt hat, sondern daß die Hypophyse erst secundär mit pathologischem Wachstumsreiz reagierte, nachdem der Organismus durch die Wachstumshemmung sensibilisiert war. Röntgenologisch bietet der Fall manche abnorme

Veränderungen des Skelettes. Das Skelett zeigt eine mächtige Größen- und Massenzunahme, dazu sind überall Zeichen der Akromegalie zu sehen. Außerdem findet sich als Symptom der Akromegalie eine diffuse, leichte Osteoporose des ganzen Skelettes. Typisch akromegal ist die massige Entwicklung des Gesichtsschädels mit dem stark vergrößerten Unterkiefer, wobei die Entwicklung des Untergesichtes nahezu siebenmal größer ist als die Entwicklung des Obergesichtes. Die Vergrößerung des Unterkiefers beruht auch hier wieder auf der Verlängerung der Unterkieferäste, die gracil erscheinen, während der Körper in den mittleren Partien nur mäßig, in den seitlichen allerdings stärker vergrößert ist. Auch bei diesem Patienten ist der Winkel zwischen dem Körper und den Ästen des Unterkiefers größer als der Norm entspricht, sodaß das Bild der Schlittenkufe entsteht. Die Zunge nimmt so stark an der Vergrößerung teil, daß bei Schluß der Lippen die Kauflächen der Zähne ewa 3 cm auseinanderstehen. Die Zähne selbst zeigen an den Unterkiefern die typische Vergrößerung der Interdentalräume. Das Foramen mentale nimmt ebenfalls an der Vergrößerung teil.

Die pneumatischen Höhlen sind merkwürdigerweise normal groß oder sogar etwas kleiner als gewöhnlich, in Anbetracht der vergrößerten Proportionen sind sie aber sicher als zu klein zu werten. Die Pneumatisation ist ihrer Entstehung entsprechend als Wachstumsvorgang zu bezeichnen. Dieser Teil des sonst so stark gesteigerten Wachstums ist also gehemmt.

Deshalb erscheint auch der Arcus superciliaris abgeflacht, und die Jochbögen, die sonst als stark prominierend imponieren, treten in diesem Teil kaum hervor.

Das Schädeldach ist dünn, es zeigt die Nähte noch gut erkennbar, dazu sind vertiefte und vermehrte impressiones digitatae sichtbar. Die Sella ist stark erweitert, der quere Durchmesser ergibt 35 mm (!), der Boden ist gut begrenzt und weit in die Keilbeinhöhle vorgewölbt. Das Dorsum sellae ist dünn und steilstehend, das Tuberculum sellae fehlt. Die Processus clinoidei ant, sind unterhöhlt und unterminiert, sie selbst sind lang und stachelförmig. Der ganze Befund der Sella spricht also für eine Veränderung der Hypophyse im

Sinne einer Tumorbildung, die immerhin schon eine beträchtliche Größe erreicht haben muß. Ob es sich noch um ein gutartiges Adenom handelt, oder ob es schon maligne Entartung zeigt, ist röntgenologisch nicht mit Sicherheit zu sagen. Der Sellabefund dürfte der Beweis dafür sein, daß der Riesenwuchs hypophysärer Natur ist, und die Zeichen des eunuchoiden Hochwuchses erst secundär durch die veränderte Hypophyse hervorgerufen sind. Auch das übrige Skelett zeigt akromegale Symptome. Die Wirbelsäule ist in ihrer ganzen Ausdehnung porotisch und so stark kyphotisch, daß die Länge des Riesen um etwa 10 cm beeinträchtigt ist. Dazu kommt noch eine rechtskonvexe Skoliose.

Die Schlüsselbeine sind massig und zeigen eine gut erhaltene Struktur. Dem akromegalen Wachstum entsprechend haben sich die Ansatzstellen des Ligamentum coraco-claviculare zu einem nach unten und vorne gerichteten Sporn ausgebildet. Während das linke Schlüsselbein außer einer proportionierten Vergrößerung normale Verhältnisse zeigt, findet sich vor allem rechts am sternalen Rand der Clavikel ein unscharf begrenzter Defekt, der wechselnde Dicke aufweist. Er umfaßt die Corticalis des sternalen Randes und ragt winklig in den Schaft hinein; die sternale Gelenkfläche fehlt vollkommen.

Das Handskelett ist ebenfalls porös; es zeigt weite Markräume mit deutlicher Spongiosastruktur. Die Handwurzelknochen sind analog der akromegalen Hand durch Wucherungen der Knorpel und Weichteile auseinandergedrängt. Die Epiphysenfugen des Metacarpus und der Phalangen sind z. T. noch erhalten, gröbere Exostosen sind nicht sichtbar. Am Fußskelett sind die Epiphysenfugen geschlossen, auch hier sind die Markräume weit und die Kompakta eher dünn als dick. An der Unterfläche beider Calcanei findet sich ein nach vorne gerichteter Sporn. Die übrigen Knochen des Skelettes sind ebenfalls mehr oder weniger porotisch, dadurch kommt es zu Struktur und Gestaltsveränderungen. So sieht man z. B. am Hüftgelenk eine hochgradige Coxa-valga-Stellung. Fast am ganzen Skelett fällt es auf, daß die Markräume weit sind und die Corticalis aus einer verhältnismäßig dünnen Schicht besteht, das heißt also, daß die Resorption die Apposition übertrifft. Rückblickend kann man sagen, daß

diesem Skelett außer der abnorm gesteigerten Länge der Knochen und den z. T. noch offenen Epiphysenfugen in jeder Beziehung die typischen akromegalen Knochenveränderungen eigen sind.

Einen andern Fall, bei dem der vermehrte Wachstumsreiz primär von den Keimdrüsen ausging und ihre Dysfunktion erst secundär eine Störung der Hypophysenfunktion hervorrief, beobachtete Scherk. Der Patient zeigte im Gegensatz zu dem 1. Fall den charakteristisch schlanken, schmalen Körperbau mit dem typischen Merkmal des eunuchoiden Riesenwuchses, dem stärkeren Überwiegen der Länge des Unterkörpers über den Oberkörper. Die secundäre Mitbeteiligung der Hypophyse machte sich am Skelett darin bemerkbar, daß der Patient statt der normalerweise schlanken, schmalen Finger des Eunuchoiden tatzenförmige Hände und Füße zeigte. Im Röntgenbild sah man, daß sie Pierre Maries Type en long entsprachen. Dazu sprangen Unterkiefer und Supraorbitalbögen stark hervor. Die Scapula war vergrößert und zeigte noch offene Epiphysenfugen. Auch in diesem Fall fand sich das typische Genu valgum.

Einen rein akromegalen Riesenwuchs beschrieb auch Gigon, es handelt sich um den Engländer K., genannt Teddy Bobs, dessen periodenweises starkes Wachstum seit dem 15. Lebensjahr bestand und zeitlich nach einem Unfall manifest geworden ist. Der Mann zeigte abnorme Größe, man maß bei ihm 234 cm und nach Korrektur seiner Kyphose 237 cm. Die Sella war röntgenologisch enorm vergrößert, der anterior-posteriore Durchmesser betrug 28 mm, der Tiefendurchmesser 15 mm. Das Skelettsystem wirkte trotz der großen Dimensionen gracil, es zeigte eine mangelhafte Verkalkung, sodaß die Knochen, besonders an der Hand und am Schädel, auffallend hell und unscharf konturiert erschienen. Sie gaben nicht so scharfe Schatten, wie es normalerweise der Fall ist.

Zusammenfassend kann man über den Röntgenbefund des Skelettes bei hypophysärem Riesenwuchs sagen, daß die Skelettveränderungen von Fall zu Fall ganz verschieden sind. Man kann wohl eine Einteilung in 3 große Gruppen vornehmen, muß sich aber immer dessen bewußt sein, daß zwischen diesen 3 Gruppen fast stets fließende Übergänge bestehen. Die 1. Gruppe umfaßt die soge-

nannten normalen Riesen, deren Skelett im großen und ganzen proportioniert ist, wenn auch die Dickenzunahme der Knochen in den meisten Fällen nicht ganz der Längenzunahme entspricht. Zu den beiden andern Gruppen gehören die unproportionierten Riesen. Die eine dieser Gruppen umfaßt den akromegalen Typ, bei dem das Skelett außer dem abnormen Längenwachstum noch ein Wachstum der Akren und eventuell Porose der Knochen zeigt. Zur letzten Gruppe gehören die eunuchoiden Riesen, bei denen primär ein Hypogenitalismus und secundär eine Hypertrophie der Hypophyse besteht. Das Skelett ist charakterisiert durch die stärkere Vergrößerung der unteren Körperhälfte. Die Knochen sind gracil und schlank, sie zeigen keine Osteoporose. Diesen primären Veränderungen können sich secundär durch die Veränderung der Hypophyse Zeichen des Hyperpituitarismus auflagern. Die Sella der Riesen ist je nach dem Typ verschieden, sie kann normal oder vergrößert sein.

An die Krankheitsbilder der Akromegalie und des Riesenwuchses wäre nun das Krankheitsbild der Arachnodaktylie anzuschließen (Marfanscher Symptomenkomplex), das nach Schilling „eine besondere, meist erbliche Form der eosinophilen Zellüberfunktion darstellen dürfte". Es ist charakterisiert durch „Abweichungen in den Geweben mesodermaler Herkunft, z. B. Knochen, Sehnen, Bänder, Muskeln, Bindegewebe und Fettgewebe. des Herzens und der Gefäße. Seine Kardinalsymptome sind: 1. angeborene bilaterale Linsenektopie, 2. Myosis der Pupille, 3. überschlanke Extremitäten, vor allem schmale Hände und Füße mit langen Fingern und Zehen, die teils eine Beugekontraktur bis zur Krallenhand, teils eine abnorme Überstreckbarkeit ihrer Gelenke aufweisen. Die Kranken sind meist hochgewachsene, überschlanke Menschen, die eine unterentwickelte Muskulatur und ein mangelhaft ausgebildetes Fettpolster aufweisen. Die Körperlänge ist meist größer, das Gewicht geringer als es dem Alter entsprechen müßte. An inkonstanten Symptomen sind Deformitäten der Ohrmuscheln, Herzvitien, lange Aorta und lange Eingeweide, hoher Gaumen u. a. zu nennen. Nach Weve ist die Krankheit meist familiär. Die Symptome treten in den meisten Fällen schon bei der Geburt in Erscheinung, selten manifestieren sie sich erst später. Die Prognose ist nicht sehr günstig, meist kommen die erkrankten Kinder schon in jugendlichem Alter ad exitum.

Die Aetiologie der Arachnodaktylie ist noch keineswegs fest begründet. Den Fällen, denen dem ganzen Krankheitsbilde nach eine hypophysäre Genese zugrunde liegen könnte, stehen viel mehr Fälle gegenüber, die scheinbar gar keine Beziehung zur Hypophyse haben. So sind z. B. Formveränderungen der Sella nur in den wenigsten Fällen vorhanden (u. a. Salle, Schilling), und überzeugende histologische Befunde des Hypophysenvorderlappens gibt es eigentlich garnicht. Schlack, Rominger und Thomas u. a. lehnen für ihre Fälle eine innersekretorische Störung ab, Nobel spricht von einer angeborenen Bildungsanomalie, Neresheimer von einer Keimverderbnis aus unbekannter Ursache, Ganther hält es bei seinem Fall für möglich, daß die Ursache in einer intrauterinen Schädigung durch eine toxische Grippe zu suchen ist, die die Mutter

im mens 6 durchmachte. Auch Weve, der durch eine gewissenhafte Durchuntersuchung der ganzen Sippe seiner Patienten eine ganze Anzahl von Fällen zu sehen bekommen hat, lehnt die hypophysäre Genese als unbegründet ab. Dem gegenüber stehen die Beobachtungen von Salle und Börger (2), die bei der Obduktion reichlich eosinophile Zellen fanden, woraus Salle für seinen Fall auf eine Hyperfunktion der eosinophilen Zellen schließt, während von anderen Forschern betont wird, daß gerade ein Überwiegen der eosinophilen Zellen im Kindesalter die Norm sei. Trotz aller gegenteiligen Ansichten und nach eingehender Untersuchung seines Falles und nach kritischer Betrachtung aller Symptome der bisher veröffentlichten Fälle, aufbauend auf die neuesten Ergebnisse der Erforschung der Hypophyse und der hypophysären Krankheiten ist Schilling aber doch geneigt, sich der von Brissaud aufgestellten Hypothese anzuschließen, die sagt: „Die gleiche Hypophysenerkrankung verursacht beim Erwachsenen die Akromegalie, beim Kinde den Riesenwuchs und beim Fetus die Arachnodaktylie." Schilling kommt zu der Schlußfolgerung: „Möglicherweise bewirkt geringfügige Vermehrung des Wuchshormones der eosinophilen Zellen von der Fetalzeit an Marfantypus, stärkere während des Wachstums Riesenwuchs, sehr starke bei älteren Individuen Akromegalie." Seine Ausführungen über die hypophysäre Genese sind so überzeugend, daß damit wohl das Problem der Aetiologie des Symptomenkomplexes im großen und ganzen als gelöst angesehen werden darf.

Die Veränderungen des Skelettes gehören mit zu den Kardinalsymptomen des Krankheitsbildes. Sie erstrecken sich besonders auf die Spinnengliedrigkeit des Hand- und Fußskelettes, die in 100% aller Fälle zu finden ist, und auf die nicht unbedingt konstanten Symptome der abnormen Schädelform, der Wirbelsäulendeformitäten und den Calcaneussporn.

Der Schädel ist meist ausgesprochen dolichocephal, er imponiert durch den hohen schmalen Kopf und den langen Gesichtsschädel (z. B. in Fällen von Weve, Bier u. a.). Ähnlich wie bei der Akromegalie können auch hier die Akra prominieren, z. B. die

Jochbögen (Börger, Weve 13, Thomas), das Kinn (Börger, Salle, Ganther) oder die Nase (Salle). Im Fall von Ganther ist die Nasenwurzel eingezogen. Unter starken Orbitalwülsten (Schlack) liegen die Augen meist tief in den Höhlen, die im Röntgenbild abnorm weit und tief sind (Ganther, Neresheimer, Börger 2). Börger, Brock und Ganther beobachteten außerdem eine schlechte Ausbildung der vorderen Schädelgrube, Bier eine Sklerose der Schädlbasis mit einer gleichzeitig verdickten Knochenbildung des Gesichtsschädels. Auch Ganther fand bei seinem Fall eine wenig schöne Basisstruktur mit deutlich verdicktem Gesichtsschädel. Im 2. Fall von Börger war das Schädeldach auffallend dünn und die große Fontanelle des 1jährigen Kindes, das allerdings eine Frühgeburt war, war noch offen, während beim 6½ Monate alten Kinde von Thomas schon sämtliche Nähte fest zusammen schlossen und die große Fontanelle geschlossen war. Ganther beschreibt die Knochennähte als unscharf und die Impressiones der Schädelvenen auffallend deutlich.

Das Röntgenbild zeigt meist einen hochgewölbten Gaumen (u. a. Weve) und einen engen Kiefer (Schilling), in dem die Zähne häufig nicht genug Raum haben und in Doppelreihen stehen (Brock, Rominger, Weve 2). Der Zeitpunkt der 1. Zahnung wechselt anscheinend, der Patient von Börger bekam die 1. Zähne mit 6, der von Ganther aber erst mit 18 Monaten, während der Zahnwechsel hier schon verfrüht begann. Am Unterkiefer fielen die weitausladenden Kieferäste auf, die unterhalb der Kieferwinkel merklich verdickt waren. Die Zähne erinnerten an die Hutchinson'sche Zahnform.

Der Sellabefund ist ganz verschieden. Neben normalen Sätteln kommen auch pathologisch veränderte vor. Weve schreibt dazu: „Sicher ist, daß die typischen Bilder, wie wir sie gewöhnlich bei der Akromegalie oder der Dystrophia adiposo-genitalis vorfinden, bei der Arachnodaktylie einstweilen vollkommen fehlen". Normale Sättel sind am häufigsten zu finden, sie waren u. a. in den Fällen von Brock, Bier, Thomas, Peritz, Dubois, Börger 2, Rominger, und in sämtlichen Fällen von Weve vor-

handen. In anderen Fällen sind sie groß, bei Börger (1) noch eben im Bereich der Norm gelegen, Neresheimer fand sie etwas abgeflacht. Vertiefte Sättel beschrieben Ganther (sehr tief mit fast senkrechter Sattellehne), Fleischer (auffallende Tiefe mit derber hinterer Sattellehne), Salle als Obduktionsbefund und Schilling, der im Röntgenbild eine vollkommen aufgelockerte und verwaschene Sella sah, die keine deutliche Konturzeichnung aufwies. Der normale Sellabefund ist nun aber kein Gegenbeweis gegen die hypophysäre Genese, weil die pathologischen Veränderungen in der Hypophyse scheinbar nicht formverändernd auf diese einwirken brauchen, wodurch dann wiederum die Vorbedingungen für eine Deformierung des Sattels fehlen.

Das Röntgenbild der arachnodaktylen Hände ist in seiner Art genau so charakteristisch und in seinen Abweichungen genau so konstant wie das der Akromegalie. Das Handskelett ist übernormal schlank, von deutlicher — vielleicht etwas zarter Strukturierung. Die Verschmälerung der Hand kommt 1. durch die gracilen Mittelhandknochen und Phalangen zustande. Sie erstreckt sich hauptsächlich auf die Diaphysen, während die Epiphysen meist annähernd normal breit sind, 2. dadurch, daß die einzelnen Mittelhandknochen einen parallelen Verlauf zeigen, anstatt nach distal auseinander zu streben. Das Röntgenbild zeigt außerdem, daß außer dem knöchernen Anteil der Hand auch die Weichteile reduziert sind, wodurch makroskopisch der Eindruck der schmalen Hand noch mehr verstärkt wird.

Außer der Verschmälerung besteht auch in den meisten Fällen eine Verlängerung des Handskelettes, die hauptsächlich die distalen Teile betrifft. Sie kann sich eventuell nur auf die Nagelphalangen erstrecken. Dagegen war in den von Marfan und Neresheimer beschriebenen Fällen die Verlängerung hauptsächlich auf ein vermehrtes Wachstum der Metacarpalia zurückzuführen. Nicht in allen Fällen ist das Handskelett absolut vergrößert, oft ist die Vergrößerung nur scheinbar, durch die Schmalheit der Hand vorgetäuscht. Die vergleichenden Messungen wurden u. a. von Börger nach gleichmäßig vom Patienten und Vergleichskind aufgenommenen und durchgepausten Röntgenplatten gemacht.

Die Anlage der Knochenkerne der Mittelhandknochen geschieht bei der Arachnodaktylie in der Mehrzahl der Fälle wohl verfrüht, jedoch ist dieser Befund nicht immer zu erheben. Thomas sah bei seinem 6½ Monate alten Patienten rechts die ossea hamatum, capitatum und triquetrum angelegt, die sonst erst mit 2 bzw. 3 Jahren sichtbar werden, ebenso im Oberarm den Kern der Eminentia capitata (normal nach 2½ Jahren). Neresheimer, Börger und Weve 2 erwähnen ebenfalls, daß die Knochen wesentlich größer und kompakter als beim Vergleichskind sind, in Börger's Fall 1 ist der Verknöcherungsprozeß der Hand bei dem 9 Jahre alten Kinde sogar weiter fortgeschritten als bei dem über 2 Jahre älteren Kontrollkinde, und bei seinem 2. Fall zeigt das Röntgenbild statt der 3 Handwurzelkerne beim etwas älteren Vergleichskind bei seiner Patientin schon 4. Im Gegensatz zu diesen Befunden sahen Schlack, Thomas und Ganther die Handwurzelkerne dem Alter entsprechend angelegt.

Eine Veränderung der Epiphysenfugen scheint nicht zum Krankheitsbild zu gehören. Sie sind verschiedentlich als regelrecht beschrieben, im allgemeinen aber überhaupt nicht erwähnt. Börger 1 beschreibt allerdings einmal die Epi-Diaphysengrenze als wenig stark ausgebildet.

Wenn das Wachstum des Muskel- und Bandapparates nicht mit dem Knochenwachstum Schritt halten kann, so kommt es zu Kontrakturstellungen. Andererseits findet man aber auch häufig eine abnorme Überdehnbarkeit der Gelenke. Es kann vorkommen, daß sich beide Extreme an ein und derselben Hand befinden (Brock).

Die Knochenveränderungen des Fußskelettes laufen mit denen der Hände parallel. Das Röntgenbild zeigt, daß auch die Fußknochen — besonders die Diaphysen — verschmälert und im allgemeinen im Vergleich zu den übrigen Körpermaßen zu lang sind. Auch sie zeigen eine normale Struktur.

Auffallend ist das fast konstante Vorkommen des Calcaneusspornes (Börger, Brock, Rietschel, Neresheimer, Fleischer, Thomas, Schlack, Weve 9). In Romingers und Weve's Fall 5 ist er ausdrücklich als fehlend erwähnt. Außer-

dem besteht häufig ein pes planus (Börger, Neresheimer, Thomas, Weve 5, 7, 8, 9, 11, 14), oder ein Knickfuß (Schlack, Brock). Dubois, Thomas, Brock und Weve 3 beobachteten eine Hammerzehstellung, Börger 2 ein starkes Hervortreten des Malleolus externus und Rominger einen Friedreichschen Fuß, Weve im Fall 2 eine Hallux-valgusstellung und Varusstand, besonders der Metatarsalia 1. Rietschel beschreibt einen doppelseitigen Klumpfuß und Börger 1, Brock und Weve 9 ein genu recurvatum, Brock und Dubois Subluxationen, Brock im unteren Sprung- und Großzehengrundgelenk und Dubois eine kongenitale Hüftluxation.

Auch im Bereich der unteren Extremität ist die Anlage der Knochenkerne z. T. als verfrüht beschrieben worden. So waren z. B. bei dem 6½ Monate alten Patienten von Thomas die mächtigen Knochenkerne des Cuboideum und Cuneiforme 3, des Thalus und Calcaneus stark ausgeprägt und in ihrer zukünftigen Form schon zu erkennen. Außerdem war in diesem Fall makroskopisch eine gewisse Auftreibung der Kniegelenke und im Röntgenbild ein viel größerer Knochenkern im Femurkopf sichtbar, als es dem Alter entsprechen würde. Salle fand sogar bei dem von ihm beschriebenen 6 Wochen alten Kinde den Diaphysenkern der 5. Zehenendphalanx vollkommen ausgebildet, dagegen fehlte der Knochenkern des Os cuboideum. Bei der wenig später erfolgten Sektion sah er sogar an der proximalen Epiphyse der Phalanx prima (2. und 3. Zehe) schon die Anlage eines Knochenkernes, ebenso in der Epiphyse der Endphalanx der Großzehe, die normalerweise (nach Wilms und Sick) erst zwischen dem 3. und 4. Jahr entsteht.

Auch im Bereich der unteren Extremität sind Überstreckbarkeit und Kontrakturstellungen der Gelenke recht häufig anzutreffen (u. a. Börger: Hüftgelenk, und Thomas: Kniegelenk).

Neben den Veränderungen des Schädels und der Hand- und Fußknochen sind in den meisten Fällen auch der Thorax und die Wirbelsäule deformierenden Veränderungen unterworfen. Der Thorax ist dem ganzen Habitus des Patienten entsprechend fast immer schmal und eingedrückt. Er wird von Börger als „paralyti-

scher Habitus", von Neresheimer als „Habitus asthenicus" und von Ganther als „schmal und faßförmiger Thorax" bezeichnet. Schlack beschreibt ihn als flach und im unteren Teil zur Trichterbrust eingezogen. Eine Trichterbrust erwähnt auch Brock, während er in Börger's 2. Fall völlig deformiert war und ein vortretendes Manubrium und einen eingesunkenen Corpusteil zeigte. Bei Weve 4 bestand eine Abweichung des Sternums zur Seite und im Fall 5 eine Hühnerbrust. Moro beobachtete eine Atrophie der Rippen und bei den Fällen von Neresheimer und Schlack fehlte die Costa decima fluctuans. Außerdem zeigen die Rippen oft buckelförmige Ausbiegungen. Die scapulae stehen häufig flügelförmig ab (Börger, Schilling, Weve 2, 9, 10, 12) oder imponieren als scapulae scaphoideae (Börger, Neresheimer u. a.). Ein normaler Wirbelsäulenbefund gehört zu den Seltenheiten (Thomas, Neresheimer, Weve 5). Meist bestehen Veränderungen von den leichtesten bis zu den schwersten Graden in Form von Skoliosen (Börger, Brock, Weve), Kyphosen (Börger 2, Rominger, Schlack), Kyphoskoliosen (Ganther, Weve 7, Bier) oder Kypho-Lordosen in Verbindung mit einer Skoliose (Schilling, Weve 2) oder Torsion (Weve 4). Brocks 10jährige Pat. zeigte eine Spina bifida occulta.

Das Röntgenbild zeigt im Gegensatz zu dem bei der Akromegalie hier eine fast durchweg völlig normale Knochenstruktur. Die auffallend gracilen Knochen sind häufig ein wenig zart strukturiert, die Zeichnung bleibt aber immer deutlich. Es besteht keine Osteoporose und meist ein normales Verhältnis zwischen Spongiosa und Periost. Die Konturen sind normal und scharf begrenzt, Thomas fand jedoch als Ausnahme von der Regel an der Ulna und an der Tibia eine Verwischung der Zeichnung und Auflagerung auf das Periost, und Weve (1, 2) sah einen verminderten Kalkgehalt am Handskelett und Anzeichen von Jahresringen an Radius und Tibia, für deren Entstehung jedoch vielleicht eine Rachitis verantwortlich zu machen ist.

Zusammenfassend wäre zu sagen: Die hypophysäre Genese der Arachnodaktylie scheint so gut wie sichergestellt. Veränderungen des Skelettsystems kommen konstant vor. Sie bevorzugen die gipfelnden Teile und treten deshalb besonders auf: 1. am Hand- und Fußskelett als Verschmälerung und Verlängerung besonders der distalen Abschnitte, 2. als dolichocephale Schädelform mit weiten Orbitalhöhlen, prominierenden Tubera, hohen Gaumen und doppelten Zahnreihen in engen Kiefern und 3. als Deformierungen des knöchernen Thorax und der Wirbelsäule. Die Anlage der Knochenkerne scheint verfrüht, die Knochenstruktur ist normal. Veränderungen der Sella brauchen nicht zu bestehen.

Wenn die Akromegalie mit ihrer bevorzugten Größenzunahme der Akra der Ausdruck einer partiellen Hypersekretion des Hypophysenvorderlappens ist, so müßte man rein theoretisch annehmen, daß durch genau den umgekehrten Vorgang, durch eine partielle Hypofunktion der Adenohypophyse ein Krankheitsbild entstehen müßte, das sich durch eine Verkleinerung der Akren und durch einen antiplastischen Process des ganzen Skelettes auszeichnen müßte. Solch ein Krankheitsbild war in der Literatur bislang nicht beschrieben. Nach Barsony hat zwar „schon 1897 Stümpell von diesem Antagonismus gesprochen, die Beobachtung blieb aber wohl bisher kaum beachtet", sodaß röntgenologisch vom Standpunkt der Sellaveränderungen aus gesehen, die Dystrophia adiposo-genitalis als der Gegensatz der Akromegalie angesehen wurde, eine Annahme, die schon aus dem Grunde nicht aufrecht zu erhalten ist, weil die Akromegalie auf einem Partialhyperpituitarismus beruht, während die Dystrophia adiposo-genitalis auch cerebral bedingt sein kann. Vom Gesichtspunkt der Hormonlehre aus wäre es schon richtiger, wenn man den hypophysären Zwergwuchs, der der Ausdruck einer Hypofunktion des Vorderlappens ist, als Gegensatz zur Akromegalie ansehen würde. Aber auch diese Gegenüberstellung ist nicht ganz korrekt, man kann ihn wohl das Gegenteil des Riesenwuchses nennen, während er als Gegensatz zur Akromegalie doch auch eine Verkleinerung der Akren, der gipfelnden Teile, zeigen müßte. Solch ein Fall konnte nun 1926 von Brugsch veröffentlicht werden. Er imponierte ihm durch die Kleinheit der Akra. Deshalb nannte Brugsch dieses Krankheitsbild — im Gegensatz zu dem von Pierre Marie beschriebenen — Akromikrie. Röntgenologisch konnte der Gegensatz zur Akromegalie insoweit bestätigt werden, als das ganze Skelett antiplastische, hypoplastische Veränderungen aufwies. Das Krankheitsbild der Akromikrie ist sehr selten, weitere Beobachtungen liegen nur noch von Ballmann, Rosenstern und Barsony vor. Autoptische Befunde der Hypophyse konnten noch nicht gemacht werden.

Im Falle Brugsch handelt es sich um ein 23jähriges Mädchen von gracilem Bau, das auffallend klein war (157 cm). Im Laufe von

10 Jahren generalisierte sich eine Tuberkulose, dazu entwickelte sich in den letzten 3 Jahren ein Process, der auf eine Störung der Hypophyse schließen ließ. Es traten Amenorrhoe, Diabetes insipidus und Weichteil-Knochenveränderungen mit Akrocyanose an den Händen und Füßen auf.

Die Aufnahmen des Skelettes, vor allem der Hände und Füße, zeigen den stärksten Gegensatz zu den Skelettaufnahmen bei Akromegalie. Die Struktur ist weich und unscharf, man bemerkt den Verlust von Osteophyten und Decalcinationserscheinungen. Während Brugsch die Skelettveränderungen bei Akromegalie mit der schönen, kräftigen Knochenstruktur als „Skeletoplastik" beschreibt, bezeichnet er die Rarefizierungen des Knochens bei der Akromikrie als „Antiskeletoplastik, Knochenabbau, Knochenumbau". Analog der Akromegalie sind die Veränderungen an den Phalangen der Hände und Füße am stärksten. „Die Knochen verlieren ihre Corticalis und Markstruktur, sie unterliegen einem Umbau. Man erkennt im Marke wie in der Corticalis eine Rarefizierung, wobei der Umbau an manchen Stellen so stark ist, daß Lacunen entstehen. Die Phalangen werden walzenförmig". Parallel mit den Veränderungen des Skelettes laufen auch hier, wiederum in Analogie mit der Akromegalie, Veränderungen der Weichteile, bei der Akromikrie aber in Form von Rückbildung und Verdünnung. Die knochenhypoplastischen Processe bleiben ebenfalls nicht allein auf die Phalangen begrenzt, sondern greifen auch auf die Knochen des Metacarpus und der Handwurzel über und setzen auch dort deutliche Zeichen der Rarefication. Am Schädel fällt besonders der Umbauprocess des Unterkiefers auf, dessen Zähne auffallend eng stehen. Außerdem zeigen die Diploe des Schädels und die Schädelbasis knochenhypoplastische Processe. Genau so wie bei der Akromegalie die Hypertrophie der Knochen nicht allein auf die gipfelnden Teile des Skelettes beschränkt bleibt, sondern das ganze Skelett ergreift, wirkt sich auch der entgegengesetzte Vorgang, die Antiskeletoplastik, über das ganze Knochensystem aus, so zeigen z. B. auch die Halswirbel zum mindesten eine gewisse Kalkarmut.

Barsony bestätigt die Beobachtungen von Brugsch durch eigene Fälle. Er macht noch besonders auf die Verdünnung und Verkürzung der Weichteile aufmerksam, die sich über den Knochen straff spannen. Sie können so stark hypoplastisch werden, daß ein Maskengesicht entsteht. Die bei der Akromegalie meist wulstigen Lippen können so schmal sein, daß sie die Zähne manchmal nicht ganz bedecken. Barsony konnte feststellen, daß die Verdünnung der Knochen nicht in allen Fällen mit der der Weichteile parallel ging. So machte er z. B. Beobachtungen, bei denen die Verkleinerung der Finger fast ausschließlich auf dem Schwund der Weichteile beruhte, in andern Fällen fand er dagegen die Weichteile fast unverändert, während der knöcherne Strahl der Finger eine derart starke Resorption erfahren konnte, daß es im Extremfall zu Verstümmelungen, Mutationen des Endgliedes kam. Die Resorption soll fast ausschließlich an den Endphalangen statthaben und zwar an ihrer Spitze und nur bei selten fortgeschrittenen Fällen bis zur Basis des Endgliedes oder sogar bis zur Trochlea der Mittelphalanx reichen. Über die Veränderungen des Schädels glaubt Barsony noch nichts genaueres aussagen zu können, da die Beobachtungen noch zur kurz und zu wenig zahlreich sind. Es scheint ihm jedoch sicher, daß der Vergrößerung des Unterkiefers bei der Akromegalie eine Verkleinerung bei der Akromikrie entspricht. Die Spitze des Kinns tritt weit zurück und ist abgeflacht, sodaß das Aussehen an das des Vogelkopfes erinnert. Auch Barsony nimmt als Ursache eine Störung der Hypophysenfunktion an, er will bei vorübergehender Hyperfunktion des Hypophysenvorderlappens — so z. B. in der Schwangerschaft — eine kurze Besserung der Symptome beobachtet haben.

Im Jahre vorher veröffentlichte Barsony in Verbindung mit Frisch in den Fortschritten auf dem Gebiet der Röntgenstrahlen unter dem Titel „Beiträge zur Röntgenologie der Akrosklerose“ Röntgenbilder der Hand von 9 Patienten, die diese Veränderungen des Handskelettes aufwiesen mit gleichzeitig eingehender Befundung. Er verwendet hier ausschließlich die Bezeichnung „Akrosklerose“, nie Akromikrie, auch erwähnt er in keinem Falle die Genese der Krank-

heit, sodaß es nicht ersichtlich ist, ob es sich bei diesen Patienten um eine Erkrankung auf hypophysärer Basis handelt.

Die ausgesprochene Knochenresorption, die Barsony an den Endphalangen der Finger fand, konnte Ballmann bei seinem Fall bestätigen. Sie war am kleinen Finger der rechten Hand so stark, daß er fast „bis auf die Hälfte seiner Größe geschrumpft zu sein schien". Hier waren im Gegensatz zu den andern Fingern sämtliche Glieder von der Resorption betroffen. Sonst beschränkten sich die Knochenveränderungen auch hier hauptsächlich auf die Endphalangen und waren an der rechten Hand durchweg stärker ausgebildet als an der linken Hand. Ballmann konnte auch in viel stärkerem Maße wie Brugsch den Schwund der Weichteile feststellen, der an den Fingerspitzen am stärksten war, sodaß sie aussahen, „als seien sie wie ein Bleistift zugespitzt". Auch an den übrigen Knochen des Handskelettes konnte Ballmann Zeichen der Rareficierung und des Umbaues sehen, genau wie es Brugsch bei seinem Fall beschreibt. Die Corticalis der Diaphysen war an den Mittelhandknochen und den Gliedern der Finger relativ dünn mit Ausnahme der Grundphalangen des Mittel- und Ringfingers, die ein verdicktes Periost zeigten. Die Epiphysen waren mäßig aufgetrieben, sehr hell und von Lücken durchsetzt, sodaß sie den Eindruck eines wabigen Baues machten. Während bei der Akromegalie die Gelenkspalten in den meisten Fällen zu weit sind, sind sie bei der Akromikrie auffallend eng. Dazu können die Finger bei der Akromikrie nicht nur nicht überstreckt werden, wie man es bei der Akromegalie so häufig findet, sondern es scheint eine Kontrakturstellung der Finger zum typischen Bild zu gehören, die eine vollkommene Streckung der Finger verhindert. Sie beruht vielleicht auf einer Verkürzung der Sehnen.

Genau wie bei der Akromegalie scheinen die Veränderungen an den Füßen auch bei der Akromikrie nicht so stark ausgeprägt zu sein wie an den Händen.

Ein weiterer und lezter Fall ist von Rosenstern beschrieben worden, der deshalb besonders interessant ist, weil er außer den Zeichen der Akromikrie noch einen ausgesprochenen Zwergwuchs aufwies, sodaß er das vollkommene Gegenstück der so häufig gefunde-

nen Kombination: Akromegalie — Riesenwuchs darstellt. Das Skelett wies röntgenologisch neben den Zeichen der Akromikrie (Rarefikationen der gipfelnden Teile) noch eindeutig die Symptome des hypophysären Zwergwuchses auf, die sich in einem Zurückbleiben des Wachstums, einer Verzögerung des Epiphysenschlusses und der Ossification der Knochen zeigte. Das 3½jährige Kind wies ein Längendefizit von 15,5 cm auf. Der Kopfumfang entsprach noch nicht einmal der Umfangsgröße bei einem ½jährigen Kinde. Die Verkleinerung der gipfelnden Teile zeigte sich hier aber in ausgeprägtester Weise an den Händen. Sie waren in den 3½ Lebensjahren kaum gewachsen und entsprachen praktisch in der Größe den Händen des Neugeborenen. Röntgenologisch sah man dazu als Zeichen des Zwergwuchses eine Verzögerung der Knochenkernentwicklung; die distale Radiusepiphyse, das Triquetrum und die proximale Epiphyse des Daumens, die normalerweise in dem Alter schon sichtbar sein müßten, fehlten noch. Als Symptom der Akromikrie finden sich auch hier an den Endphalangen die typischen Strukturveränderungen in Form unregelmäßig aufgehellter Bezirke, die auch hier wieder als Lücken im Knochengewebe imponieren. Die übrige Hand zeigt in diesem Falle keine Veränderung in der Struktur, auch die Haut zeigt keine Atrophie.

Der endgültige Beweis dafür, daß die Akromikrie auf einer Störung der Hypophysenfunktion beruht, und die noch dazu das Gegenteil von der der Akromegalie zugrunde liegenden Störung sein soll, steht noch aus. Der Sellabefund gab in den wenigen Fällen, die bis jetzt beobachtet werden konnten, keinen Aufschluß. Im Falle von Brugsch war die Sella normal konfiguriert, im Türkensattel war eine Schattenmasse zu sehen, die eventuell die Hypophyse komprimieren und zur Hypo- oder Dysfunktion veranlassen konnte. Brugsch deutet sie dem klinischen Bild entsprechend als Tbc. der Duramater, Berblinger lieber als Tbc der ganzen Hypophyse. Barsony enthält sich der geringen Beobachtungen wegen eines Urteils über die Sella, Ballmann fand sie bei seinem Fall ziemlich klein mit flaschenförmigem Eingang, Rosenstern beschrieb sie ebenfalls als klein, höchstwahrscheinlich aber noch in die unteren Grenzen der Norm fallend. Obwohl in allen Fällen die Wahrscheinlichkeit

einer kleinen oder verkleinerten Hypophyse naheliegt, kann man aus diesen Röntgenbefunden zur Klärung der Genese keine Schlüsse ziehen. Erst wenn die mikroskopische Untersuchung zeigt, daß die Zahl der eosinophilen Zellen erheblich vermindert oder ihre Gestalt so verändert ist, daß man aus ihr eine Herabsetzung der Funktion annehmen muß, dann ist die Gegenüberstellung von Akromegalie und Akromikrie gerechtfertigt.

Die röntgenologischen Befunde bei der Akromikrie sind in allen Fällen ziemlich einheitlich. Die geringen Unterschiede kann man wohl durch die verschieden lange Dauer der Krankheit und die Schwere der Hypophysenstörung erklären. In einem Punkte stimmen aber sämtliche Fälle überein, in ihrer Gegensätzlichkeit zur Akromegalie. An Stelle des hypertrophischen Knochens mit der schönen kräftigen Struktur findet sich hier ein hypoplastischer Knochen mit unscharfer Zeichnung, der Zeichen der Rarefication und Decalcination trägt. Statt einer Verstärkung der gipfelnden Teile findet sich bei der Akromikrie eine Verdünnung; statt einer allgemeinen Massenzunahme der Knochen und Weichteile zeigt das Röntgenbild eine Abnahme, die an den Gliedern der Finger so stark sein kann, daß die Finger einen Teil ihrer Länge einbüßen.

Im Gegensatz zur Akromikrie kommt eine andere Form der verminderten Vorderlappenfunktion viel häufiger vor: der hypophysäre Zwergwuchs. Er entsteht 1. wenn zu wenig Wachstumshormon gebildet wird, 2. wenn die Abgabe des Hormons durch das Infundibulum in die vegetativen Zentren des 3. Ventrikels unterbunden wird. Die Hemmung des Wachstums ist in den einzelnen Fällen ganz verschieden stark, sie ist abhängig von dem Zeitpunkt, in dem die Störung des Wachstums einsetzt, und von der Schwere dieser Störung. Danach unterscheidet Erdheim:

1. Die Nanosomia pituitaria congenitalis, bei der der Hypophysenvorderlappen schon intrauterin geschädigt ist. Sie ist autoptisch noch nicht beobachtet, theoretisch aber gut denkbar.
2. Die Nanosomia pituitaria infantilis. Bei ihr setzt die Funktionsstörung des Vorderlappens schon frühzeitig ein. Weil sie in diesen Fällen meist sehr hochgradig ist, bleiben diese Leute extrem klein. Es sind die echten Zwerge, deren Größe unter oder etwas über 1 m liegt.
3. Die Nanosomia pituitaria tarda. Sie ist relativ oft zu finden. Bei ihr ist das Wachstum nicht so stark gehemmt, da ihr meist die Hypophysengangstumoren zugrunde liegen. Sie liegen häufig extrasellar, entwickeln sich zwar schon frühzeitig, zeichnen sich aber durch ein langsames Wachstum aus und komprimieren deshalb den Hypophysenvorderlappen erst relativ spät. Diese Kompression setzt häufig erst dann ein, wenn das Wachstum schon fast beendet ist, sodaß die Hemmung nicht mehr einen hohen Grad erreichen kann. Weil der Vorderlappen in diesen Fällen, wenn auch in verminderter Menge, seine Hormone doch noch regelmäßig weiter in den Organismus schickt und dazu das Skelett noch offene Epiphysenfugen zeigt, kann dieses Wachstumsminus im Laufe der Zeit ausgeglichen werden, sodaß später in vielen Fällen noch eine normale Körperlänge erreicht wird.

Die hypophysäre Störung beruht in den einzelnen Fällen auf ganz verschiedenen Ursachen, in allen Fällen wirken sich diese Ursachen

aber dahingehend aus, daß die Zellen des Vorderlappens an Zahl reduziert oder gestaltlich so verändert werden, daß eine verminderte Sekretbildung entsteht. Dabei scheint dem Zwergwuchs ein totaler Hypopituitarismus zugrunde zu liegen, bei dem sich alle Zellen des Vorderlappens an der verminderten Funktion beteiligen und nicht nur die eosinophilen Zellen allein. Biedl nimmt außerdem als Grund für die Wachstumshemmung bei normal sezernierender Hypophyse eine Hemmung des Sekretabflusses durch das Infundibulum in den 3. Ventrikel an, eine Hypothese, die von Erdheim und seiner Schule nicht anerkannt wird.

Die Ursachen für die Wachstumshemmung können intra- und extrasellar gelegen sein, außerdem können sie in einer Mißbildung der Hypophyse bestehen, z. B. bei dem Zwerg von Priesel. Am häufigsten beruht der hypophysäre Zwergwuchs aber auf den Hypophysengangstumoren, die sich schon früh aus Resten der Plattenepithelien des Ganges entwickeln und deshalb keine innere Sekretion zeigen können. Sie können intra- und extrasellar gelegen sein und komprimieren, wenn sie im Türkensattel gelegen sind, die Drüse frühzeitiger, als wenn sie sich außerhalb desselben entwickeln. Als weitere Ursachen kommen Tumoren der verschiedensten Art, Entzündungen und embolische Processe n. a. in Frage.

Diesen ganz verschiedenen Ursachen entspricht es, daß beim hypophysären Zwergwuchs im Röntgenbild die Form und die Größe der Sella von Fall zu Fall verschieden sind. Je nach der Art der Störung ist die Sella klein, normal oder mehr oder weniger deformiert und vergrößert. Beruht der Zwergwuchs auf einem frühzeitig stattgehabten embolischen Process in der Hypophyse, so kann diese ihr Wachstum einstellen. Die Sella behält dann die Größe dieses Alters bei, sodaß sie später am ausgewachsenen Organismus verkleinert erscheint. Entsteht der Zwergwuchs dagegen auf Grund einer infektiösen Erkrankung der Drüse, so kann die Sella ganz unverändert bleiben, während Tumoren den Türkensattel vergrößern oder zum mindesten verändern. Diese Veränderung ist von der Größe und Lage des Tumors abhängig; entwickeln sich diese Tumoren intrasellar, so erweitern sie die Sella, zeigen aber im Gegensatz zu den

eosinophilen Adenomen des Vorderlappens mehr eine Wachstumstendenz gegen den Introitus zu, den sie unter Aufrichtung der Processus clinoidei nach oben beträchtlich erweitern können, während die Vorwölbung des Bodens gegen die Keilbeinhöhle weniger bedeutend ist. Liegt ein Hypophysengangstumor suprasellar, so komprimiert er die Sella von oben, die dadurch schüsselförmig abgeflacht wird, während die Processus clinoidei oft erheblich zerstört sind. Häufig zeigen sich am Schädel Zeichen des Hirndruckes. Durch die Lage in der unmittelbaren Nähe des Chiasmus opticum entstehen bei dieser Art von Tumoren besonders häufig Sehstörungen.

Das Skelett des hypophysären Zwerges behält die Merkmale des Zeitpunktes bei, in dem die Störung der Hypophysenfunktion einsetzte. Es gilt im allgemeinen als gut proportioniert, zeigt aber die Proportionen der Kinder und nicht die Erwachsener. Dazu ist die Anlage der Knochenkerne verzögert, und die Epiphysenfugen bleiben lange, eventuell sogar immer, offen. So hatte z. B. Erdheims Zwerg im Alter von 38 Jahren bei der Sektion noch offene Epiphysenfugen. Erdheim bezeichnet das Skelett der hypophysären Zwerge als „in seinem infantilen Zustand erstarrt". Wenn die Wachstumshemmung nur geringen Grades ist, so kann sich das Skelett — wie schon gesagt — im Laufe der Zeit langsam weiterentwickeln. Die Epiphysenfugen schließen sich, und die Knochenkerne können noch mit großer Verspätung angelegt werden. Röntgenologisch erscheinen die Knochen, trotzdem sie gracil und fein aussehen, doch kräftig strukturiert, besonders wenn man sich bei der Bewertung immer dessen bewußt ist, daß die Knochen des Zwerges durch ihr kleines Volumen an sich nicht so kräftige Schatten geben.

Die kindlichen Formen des Skelettes zeigen sich vor allem in dem im Vergleich zur übrigen Körperlänge zu großen Kopf. Dabei ist der Knochen- und Gesichtsschädel im Vergleich zur Hirnkapsel wenig entwickelt, sodaß der Oberkopf meist viel stärker ausgebildet ist als der Unterkopf. Auch der Türkensattel zeigt häufig eine juvenile Form, die sich darin äußert, daß der Tiefendurchmesser größer ist als der sagittale Durchmesser. Außer dem kindlich proportionierten Kopf bleiben auch die Proportionen der ganzen Gestalt

kindliche. Sie fällt durch ihre ausgesprochene Kurzbeinigkeit, die der der Kinder gleicht, auf; so fanden Rochlin und Simonson bei einem 17jährigen Zwerg eine Beinlänge von nur 46 cm bei einer Sitzhöhe von 51 cm und bei einer 30jährigen, 112 cm großen Zwergin eine Sitzhöhe von 63 cm, der eine Beinlänge von nur 49 cm gegenüberstand. Diese ausgesprochene Kurzbeinigkeit besteht natürlich nicht in allen Fällen. Lucke z. B. beobachtete bei seiner im Wachstum gehemmten Patientin, „daß die Gliedmaßen für die Größe abnorm lang sind, sowohl die der Beine wie die der Arme". Wenn sich die Proportionen wie in diesem Falle mehr denen der Erwachsenen nähern, so ist es das Zeichen dafür, daß entweder die Hemmung des Wachstums nicht so stark ist oder daß sich andere innersekretorische Drüsen an der Dysfunktion beteiligen, die nun ihrerseits der Wuchsform des Skelettes ihre Symptome auflagern. Sonderbarerweise kann sich z. B. genau wie bei dem Hyperpituitarismus auch bei verminderter Funktion der Hypophyse eine Hypofunktion der Keimdrüsen ausbilden, die dann dem Zwerg secundär die Proportionen des eunuchoiden Hochwuchses (relative Überlänge der unteren Extremitäten) verleihen kann. So sind die Skelettformen des hypophysären Zwerges ganz unterschiedlich, Schinz, Baensch und Friedl führen in ihrem Röntgenbuch folgende Formen an:

1. wohlproportionierte Zwerge
2. kindlich proportionierte Zwerge
3. Zwerge, die Zeichen einer starken Adipositas zeigen und deshalb ein puttenartiges Aussehen haben
4. eunuchoide Hochwuchsform bei Kleinwuchs (Rössle).

Während die leichte Dysproportionierung der Zwerge am besten im klinischen Bilde oder auf Ganzaufnahmen des Skelettes sichtbar ist, geben die übrigen Symptome der Wachstumshemmung, die Verzögerung der Verknöcherungsvorgänge und das Offenbleiben der Epiphysenfugen den Teilaufnahmen des Skelettes ein ganz charakteristisches Gepräge.

Der Grad der Knochenkernentwicklung hängt wiederum vom Zeitpunkt und von der Stärke der Hypophysenveränderung ab. Nach Auftreten der Störung geht die Verknöcherung nur noch sehr lang-

sam vor sich, in vielen Fällen wird sie nie vollständig. So fanden Rochlin und Simonson bei ihrem 17jährigen, 97 cm großen Zwerg, dessen Wachstum schon mit vier Jahren aufhörte, den Verknöcherungsgrad am Handskelett einem Alter von sieben Jahren entsprechend: Der Knochenkern der distalen Epiphyse der linken Ulna, der normal mit 5—8 Jahren angelegt wird, bestand scheinbar aus drei Teilen, die Knochenkerne im Os lunatum waren noch sehr klein und höchstwahrscheinlich auch später angelegt als die entsprechenden Kerne im Os naviculare, multangulum majus und minus, während sie normalerweise vor jenen sichtbar sind. Bei einer 30jährigen Zwergin fing die Störung des Wachstums mit 8 Jahren an, um mit 11 Jahren in eine vollkommene Hemmung überzugehen. In diesem Fall entsprachen die Verknöcherungen der Hand einem Alter von 14 Jahren, und bei einer weiteren 43jährigen Zwergin derselben Verfasser zeigt das Röntgenbild, daß die Extremitätenverknöcherung ebenfalls nur einem Alter von 14 Jahren entspricht. Ähnliche Beobachtungen machen fast alle Autoren, die hypophysäre Zwerge beschreiben, so z. B. auch v. Dehn, der einen 35jährigen Zwerg beschreibt, dessen Wachstum mit dem 8. Lebensjahr zurückblieb. In den nächsten 27 Jahren ist die Verknöcherung der Hand nur um einen Grad von zwei Jahren fortgeschritten, und bei Gigons 18jähriger Zwergin zeigt das Röntgenbild der Hand, daß von den Handwurzelknöchelchen nur das Capitatum, Hamatum und Triquetrum vorhanden sind. Normal erscheinen die ersten beiden schon während der ersten sechs Lebensmonate und das Triquetrum bis zum 4. Lebensjahr.

Sehr interessant ist eine Beobachtung von Lucke, der bei seiner hypophysären Zwergin durch therapeutische Verabreichung von Hypophysenpräparaten röntgenologisch ein überstürztes Nachholen der gesamten Ossificationsvorgänge beobachten konnte. Es handelt sich um ein 12½jähriges Mädel, das in seiner Verknöcherung den Eindruck eines 5—6jährigen machte. Im Handgelenk fehlten noch die untere Epiphyse der Ulna und des Processus styloideus, die normalerweise zwischen 5 und 8 Jahren angelegt werden. Die untere Radiusepiphyse, normal mit 1—2 Jahren angelegt, ist sichtbar, von den Handwurzelknochen sind wie im Fall von Gigon das Capitatum,

Hamatum und das Triquetrum vorhanden. Die übrigen Handwurzelknochen fehlen noch vollkommen, angelegt sein müßten noch das Os lunatum (mit 4—5 Jahren), das Os multangulum majus und minus (beide normal zwischen 5 und 8 Jahren), das Os naviculare in der Zeit zwischen dem 5. bis 9. Lebensjahr und das Erbsenbein bis zum 12. Lebensjahr. Nach der Behandlung mit Prähypophysin entstand eine derart sprunghafte Entwicklung der Knochenkerne, daß in den $2^1/_2$ Jahren Behandlungsdauer das Skelett einen Wachstumsfortschritt von 6—7 Jahren zeigte und das Röntgenogramm der Hand demjenigen eines 15jährigen Kindes schon ziemlich nahe stand. Alle Handwurzelknochen waren sichtbar und stellten in ihrer Form den Zustand des Erwachsenen dar.

Während für die verzögerte Ossification in der Hauptsache die Hypofunktion der Hypophyse verantwortlich gemacht werden muß, beruht das Offenbleiben der Epiphysenfugen zum großen Teil auf der Hypofunktion der Keimdrüsen. Oft ist es jedoch auch rein hypophysär bedingt, in solchen Fällen können sich die Fugen später dann doch noch schließen, sie brauchen es aber nicht. Bei der 18jährigen Zwergin von Gigon standen noch alle Fugen offen, ebenso bei dem von v. Dehn untersuchten 35jährigen Zwerg, und auch Erdheim fand bei seinem 38jährigen Zwerg bei der Autopsie die Fugen an den Röhrenknochen, an den Lenden- und Kreuzbeinwirbeln und die des Beckens offen. Dazu war die Fuge am oberen Femurkopf in der Tiefe noch streckenweise erhalten. Am Schädel klafften die Fissuren weit, und selbst die Synchondrosis sphenooccipitalis war noch nicht geschlossen. Das Offenbleiben der Epiphysenfugen beim hypophysären Zwergwuchs kommt dadurch zustande, daß sich durch das verminderte Wachstumshormon die Wachstumsleistung der Säulenschicht des Epiphysenknorpels auf dem Nullpunkt hält und ferner die Säulenschicht selbst nicht durch Überführung in Knochen verbraucht wird, sodaß sie sich nicht aus den Beständen des ruhenden Knorpels ergänzen muß (nach Erdheim).

Die hypophysären Zwerge haben meist kleine Kiefer, kleine Zähne und verspäteten Zahndurchbruch. Wenn dieser Befund nicht erhoben werden kann, so ist es der Beweis dafür, „daß in der ur-

sprünglichen Wachstumsperiode die Hypofunktion der Hypophyse entweder völlig fehlte oder noch keine dominierende Rolle im Organismus spielte". So konnte z. B. Below große Zähne bei einem hypophysären Zwerg beobachten. „Obwohl sich die Haupttätigkeit der Hypophyse vornehmlich auf das Wachstum der Kiefer und das Durchstoßen der Zahnkronen an den Alveolarrand bezieht, bleibt jedoch auch die Größe der Kronen in ihrem Einfluß" (Trivus-Kaz). Man sieht deshalb häufig auf den Aufnahmen des Schädels noch Milchzähne in einem Alter, in dem der Zahnwechsel schon längst hätte vollzogen sein müssen. Rochlin und Simonson beschreiben bei ihrer 30jährigen Zwergin, daß der linke untere Schneidezahn erst im 22. Jahre und der benachbarte Eckzahn erst im 26. Jahre erschienen sei. Auch bei der Patientin von Lucke war eine Verzögerung des Zahnwechsels vorhanden. Die Milchzähne erschienen erst mit drei Jahren, der Wechsel fand zwischen dem 12. und 13. Jahre statt.

Die einzelnen Knochen der hypophysären Zwerge zeigen im Röntgenbild natürlich viel kleinere Proportionen, sie wirken fein und gracil. Trotz des kindlichen Verknöcherungszustandes machen sie im ganzen betrachtet nicht den Eindruck von normalen kindlichen Knochen. Sie sind z. B. bei Gigons Zwergin schlanker, und die Diaphysenkompakta ist stärker ausgebildet. Auch Wintz hebt die kräftige Kompakta mit deutlicher Zeichnung hervor. Assmann dagegen beschreibt bei seinem Fall eine weitmaschige Knochenstruktur an Femur, Tibia, Fibula und an den Fußknochen.

Vereinzelt sind auch bei hypophysären Zwergen Veränderungen der Gelenke beobachtet worden. Ob es sich hierbei um eine zweite, unabhängige Krankheit handelt, oder ob die Gelenkstörungen eine Teilerscheinung der hypophysären Skelettstörungen sind, ist ungewiß. v. Dehn macht für seinen Fall bei mangelhaftem Längenwachstum die verringerte Kalkablagerung verantwortlich, wodurch eine Schädigung des Knochens gesetzt wird, auf der sich später das Gelenkleiden entwickelt. Das Röntgenbild der Hüfte zeigte bei seinem Zwerg eine ausgesprochene Coxa-vara-Stellung. Der Trochanter major berührte die spina ilei anterior superior, und der Oberschenkelhals bil-

dete mit dem Schaft einen spitzen Winkel. Außerdem bestand beiderseits eine deutliche Deformation der Kniegelenke im Sinne eines Genu varum. Assmann fand „hochgradige Veränderungen an den ganz unregelmäßig gestalteten Epiphysen der beiden Femurköpfe. Diese waren im Sinne einer Perthes'schen Erkrankung abgeflacht und abgeplattet". Auch die Köpfchen der Metacarpalia und Metatarsalia — in besonders ausgeprägter Weise am Daumenglied und der großen Zehe — zeigten Abplattung und leichte Unregelmäßigkeit der Konturen, wie sie bei der Köhlerschen Krankheit beobachtet werden. Aus der Tatsache, daß die Erkrankungen der Gelenke so häufig multipel auftreten, darf man vielleicht entnehmen, daß es sich dabei um eine primäre Störung des Knochenaufbaues des ganzen Skelettes handelt, die auf einer Funktionsstörung der Drüsen mit innerer Sekretion beruhen mag; und weil gleichzeitig Symptome der Hypophysenstörung bestehen, ist es nicht unbedingt abzulehnen, wenn man den Hirnanhang für die Störung des Knochenaufbaues verantwortlich macht.

In vereinzelten Fällen sind auch Mißbildungen am Skelett hypophysärer Zwerge beobachtet worden, so fand Simon eine leichte Konvexskoliose der ganzen rechten Gesichtshälfte und Rochlin und Simonson einen metameren Bau im Os sacrum und eine Spina bifida am 5. Lendenwirbel und allen Kreuzbeinwirbeln.

Fründ konnte eine Reihe von Fällen beobachten, die eine kleine oder verkleinerte Sella turcica zeigten, woraus er auf eine Hypoplasie der Hypophyse schloß. Hier bestand die Hemmung des Wachstums hauptsächlich in einem ungenügenden Wachstum des Bandapparates der Extremitäten, namentlich der Endteile, sodaß die einzelnen Finger nicht durchgestreckt werden konnten. Dieser Befund ähnelt der Verkürzung der Sehnen bei Akromikrie im Falle von Ballmann. Außerdem gingen diese Fälle z. T. mit einer Atrophie der Haut einher.

Die Stärke der Skelettveränderungen beim hypophysären Zwergwuchs schwankt zwar erheblich, die einzelnen Symptome jedoch sind immer charakteristisch: Die Knochen sind klein und zeigen graciles Aussehen, dabei ist ihre Struktur kräftig und schön. Die Entwicklung der Knochenkerne ist verzögert, und die Epiphysenfugen sind lange Zeit über die Norm hinaus, z. T. auch für immer nicht synostisiert.

Ein weiteres Krankheitsbild, das durch zu wenig Vorderlappenhormon bedingt ist, ist die Dystrophia adiposo-genitalis. Die Pathogenese dieser Krankheit ist wiederum sehr kompliziert und noch nicht ganz geklärt. Die „hypophysäre" Fettsucht ist höchstwahrscheinlich nicht in allen Fällen rein hypophysär bedingt. Berblinger nimmt vielmehr an, daß es sich um eine Störung der Beziehung zwischen der Hypophyse und dem Zwischenhirn handelt, wobei der pathologische Process sowohl im Vorderlappen der Hypophyse als auch im Infundibulum oder an der Hirnbasis sitzen kann. Sektionsbefunde bestätigen diese Annahme, man findet das Krankheitsbild der Dystrophia adiposo-genitalis 1. bei isolierter Zerstörung des Hypophysenvorderlappens, 2. bei Zerstörung des Hypophysenstieles und 3. bei pathologischen Veränderungen im Zwischenhirn bei gleichzeitig vollkommen intakter Hypophyse. Berblinger sieht deshalb die Ursache der Erkrankung in einer unterwertigen Funktion der Adenohypophyse, die den einzelnen Befunden entsprechend 1. durch verminderte Sekretbildung des Vorderlappens, 2. durch Hemmung des Sekretabflusses im Infundibulum und 3. durch Zerstörung der vegetativen Zentren an der Hirnbasis zustande kommen kann, derart, daß das normal gebildete und in normaler Menge vorhandene Sekret keinen Angriffspunkt hat. Diese Anschauung vertritt u. a. auch Kraus. Andere Forscher hingegen, z. B. Spiegel und Biedl, denken in erster Linie an eine herabgesetzte Tätigkeit des Hinter- und Zwischenlappens (nach Berblinger).

Die Störungen der Hypophysenfunktion werden durch pathologische Veränderungen der verschiedensten Art hervorgerufen, z. B. durch Tumoren, vor allem Adenome aller Zellarten, die bei der Dystrophia adiposo-genitalis aber keine gesteigerte Funktion zeigen, außerdem durch Tuberculose, Lues, Kopftraumen usw. Die klinischen Hauptmerkmale sind abnormer Fettansatz — besonders am Hals, in der Mammagegend und an den Hüften — und Hypogenitalismus.

Die Veränderungen am Skelettsystem sind sehr gering, dazu ist ihr Auftreten variabel. Tritt die Dystrophia adiposo-genitalis schon im jugendlichen Alter auf, so kann unter gegebenen Umständen eine Hemmung des Wachstums eintreten, die der Erd-

heim'schen Form der Nanosomia tarda entspricht. In seiner Dissertation beschreibt S. Rahlfs 3 Brüder, von denen 2 diese Kombination zeigten. Der Zwergwuchs „gehört aber nicht zum typischen Bilde der hypophysären Fettsucht", Biedl schreibt sogar: Die „Fettkinder sind für ihr Alter nicht groß genug, sondern häufig sogar sehr groß". Wenn eine Wachstumshemmung besteht, so ist sie infolge der nur geringen Unterfunktion meist so unbedeutend, daß sie sich dank der offenen Epiphysenfugen im Laufe der Zeit ausgleichen kann, sodaß dieses Symptom der hypophysären Fettsucht unter Umständen in späteren Stadien der Krankheit wegfällt.

Der röntgenologische Sellabefund ist in den einzelnen Fällen ganz verschieden. Es wird zwar immer wieder das Schulbeispiel einer großen Sella mit klaffendem Eingang und etwas rekliniertem Dorsum angegeben, dessen Kante nicht ausgesprochen usuriert sein braucht. Tatsächlich wird dieser Befund jedoch nur in den seltensten Fällen angetroffen, denn die Veränderungen des Sattels variieren 1. nach dem Sitz des Tumors (intra- und suprasellar), 2. nach seiner Größe und 3. nach seiner mehr oder weniger ausgesprochenen Malignität oder Benignität. In den meisten Fällen ist der Sellabefund nur sehr gering, zum mindesten sehr uncharakteristisch, sodaß die Aufnahme nur ein Verdachtssymptom gewähren kann. Nur in den wenigsten Fällen kann man aus ihr eine sichere Diagnose stellen.

Liegt der Tumor suprasellar, so breitet er sich zunächst nach der Seite des geringsten Widerstandes, also zur Hirnbasis, aus, und erst wenn er größer wird, fängt er an die Sella zu komprimieren. Diese kann dadurch schüsselförmig abgeflacht werden und eine starke Erweiterung des Eingangs zeigen. Dabei können die Keilbeinfortsätze druckatrophisch oder kalkarm werden, eventuell ganz verschwinden. Das Dorsum kann sich verkürzen. Die Ausbiegung des Sattelbodens in den Sinus sphenoidalis ist nicht so stark ausgeprägt, dagegen ist aber doch häufig eine Druckatrophie des Bodens mit Entkalkung sichtbar. Ist der Tumor maligne und größer, so sind die Sellaveränderungen entsprechend stärker als bei kleineren und benignen Geschwulstbildungen.

Wird die Dystrophia adiposo-genitalis durch einen intrasellar gelegenen Tumor hervorgerufen, so zeigt die Sella ein wesentlich anderes Bild. Im Anfangsstadium wenigstens kann man in den meisten Fällen sehr gut unterscheiden, ob der Tumor seinen Ausgang intra- oder extrasellar genommen hat. Zeigen die im Sattel gelegenen Tumoren nur ein geringes Wachstum, so wird die Sella leicht vergrößert und vertieft, ohne daß der Eingang an der Erweiterung teilnimmt. Erst dann, wenn der Tumor so stark wächst, daß er den Eingang überragt, wird dieser erweitert. Die Processus clinoidei werden dann hochgehoben, eventuell von unten usuriert und arrodiert. Bei weiterem Wachstum des Tumors werden die Veränderungen und Zerstörungen ausgeprägter, sodaß dann im Röntgenbild nicht mehr zu unterscheiden ist, von wo der Tumor seinen Ausgang genommen hat. Außer der starken Veränderung des Eingangs können diese intrasellaren Tumoren, vor allem wenn sie maligne sind, einen vollkommenen Schwund des Sattelbodens verursachen und eventuell sogar in die Keilbeinhöhle einbrechen.

Außer der Hemmung des Längenwachstums zeigt das übrige Skelett nur ganz selten Veränderungen. So konnte z. B. Gronsfeld bei einem Fall von hypophysärer Fettsucht eine ausgesprochene Osteoporose des Skelettes mit besonderer Beteiligung der Wirbelsäule beobachten. Die Veränderungen waren so stark, daß sie klinisch die Symptome einer Insufficientia vertebrae machten. Im Röntgenbild zeigten sämtliche Wirbel eine ausgesprochene Atrophie. Die Form der Brustwirbel war in grober Weise mißgestaltet, sie waren stark verschmälert und zusammengesunken, mit unscharfen, teils ausgebuchteten und schiefen oberen und unteren Rändern. Zum Teil zeigten sie Sanduhrform. Am stärksten verändert war der 9. Brustwirbel, von da nahm die Deformierung gegen die Halswirbelsäule zu langsam ab. Auch die Knochen des Schädels und die des Beckens zeigten eine mehr oder weniger starke Atrophie. Während auf dem 1. Röntgenbild die Sella nur stark vergrößert erschien, ließ eine spätere Aufnahme erkennen, daß der Tumor nun destruierend weiterwuchs. Er hatte die Hinterwand des Sattels aufgefasert und

zum Teil zerstört, in dem Rest war typische Lacunenbildung sichtbar. Der Boden der Sella war rauh und unregelmäßig.

Lange konnte ebenfalls in einem Fall eine ziemlich seltene Kombination der Dystrophia adiposo-genitalis beobachten, es war die mit der Akromegalie. Dazu bestand gleichzeitig ein Hydrocephalus. Die Adipositas bestand von Kindheit an, während die Akromegalie erst später manifest wurde, im Alter von 16 Jahren allerdings schon sehr stark ausgeprägt war. Die Schädelaufnahme zeigte eine beträchtliche Erweiterung der Sella und eine erhebliche Vergrößerung des Unterkiefers. Auf den Aufnahmen der Hände und Füße sah man eine geringe Auftreibung der distalen Enden der Mittelfuß- und Mittelhandknochen, die sich auf den nächsten Aufnahmen als verstärkt erwies. Trotzdem die Epiphysenfugen noch nicht geschlossen waren, bildeten sich auch in diesem Fall die typischen Zeichen der Akromegalie aus an Stelle des zu erwartenden allgemeinen Riesenwuchses.

Die Kombination von Akromegalie und hypophysärer Fettsucht konnte auch in einem Fall der Bonner Chirurg. Universitätsklinik beobachtet werden. Es handelt sich um die schon erwähnte Frau K. M., bei der außer der Entwicklung der typischen Symptome der Akromegalie in relativ kurzer Zeit eine Gewichtszunahme von 79 Pfund zu verzeichnen war. Obwohl die Sella in diesem Fall keine nachweisbaren Veränderungen zeigt, darf man doch wohl aus der gleichzeitig bestehenden Akromegalie auf die hypophysäre Genese der Fettsucht schließen.

Eine besondere Form der hypophysären Fettsucht ist das Cushingsche Syndrom. Beim Morbus Cushing sind die Fettmassen vor allem im Gesicht — Vollmondsgesicht — am Hals und Rumpf localisiert, wogegen die Extremitäten und die Nates freibleiben. Außerdem sind in den meisten Fällen starke Striae cutis distensae vorhanden. Dazu besteht nach Raab in 28 von 33 Fällen eine Störung der Genitalfunktion. Bei dieser Form der Fettsucht ist auch fast regelmäßig eine Veränderung des Skelettes zu bemerken in Form einer Osteoporose, die sich über das ganze Knochensystem erstrecken kann. Ihre Folge ist eine deutlich verdünnte, eventuell un-

scharfe Struktur und eine abnorme Brüchigkeit der Knochen. Deshalb zeigt das Röntgenbild bei diesen Fällen außer der Osteoporose häufig wulstige Knochenauftreibungen, die von vorangegangenen Brüchen herrühren (z. B. in den Fällen von Mooser und Cushing). Außer der Entwicklung einer Kyphose, die nach Raab in 10 von 33 Fällen verzeichnet ist, fehlen jedoch — trotz der hochgradigen Osteoporose — eigentliche Deformationen des Skelettes. Die Krankheit beruht auf einem basophilen Adenom oder auf einer diffusen Vermehrung der basophilen Zellen des Hypophysenvorderlappens. Weil die Adenome meist sehr klein bleiben, zeigt die Sella nur in den wenigsten Fällen Veränderungen. Häufig findet man allerdings in ihrem Bereich eine auffallende Kalkarmut (Mooser, Schilling). Im Fall von Schmorl war dagegen der Tumor hühnereigroß, er hatte das ganze Keilbein zerstört und war in die oberen Abschnitte der Nasenhöhle eingedrungen. Vielleicht ist auch der Fall von Gronsfeld hier einzuordnen.

Bei der rein cerebralen Form der Dystrophia adiposo-genitalis wird, wenn sie auf einer primären Entwicklungshemmung des Zwischenhirns beruht (Laurence-Biedl), relativ häufig eine vermehrte Anlage der Fingerstrahlen, eine Polydaktylie, beobachtet. Eine Mißbildung der Fingeranlage zeigt auch das Röntgenbild der Hand von der Patientin G.H., die in der Prov.-Heil- und Pflegeanstalt Bonn stationär ist. Die Patientin hat schon seit vielen Jahren die Symptome einer ausgesprochenen, starken Adipositas. Im Röntgenbild erscheint das Mittelglied des linken Zeigefingers verkürzt und verbreitert. Man hat den Eindruck, als ob in der Mitte ein lochartiger Defekt bestünde. Höchstwahrscheinlich handelt es sich dabei um eine Mißbildung im Sinne einer Gabelung des Mittelgliedes. Die Sella dieser Patientin scheint auf den gewöhnlichen Übersichtsbildern des Schädels zerstört zu sein, auf den abgeblendeten Aufnahmen jedoch ist der Türkensattel als unverändert erkennbar. Aus dem normalen Sellabefund und der Mißbildung der Zeigefingeranlage darf man vielleicht schließen, daß bei dieser Patientin die Fettsucht nicht hypophysärer sondern rein cerebraler Natur ist. Die Gabelung des

Mittelgliedes ist natürlich als Entwicklungsstörung anzusehen und nicht als Folge der „funktionellen" Störung der Hypophyse.

Auffallend häufig werden bei Patienten mit Dystrophia adiposo-genitalis Gelenkaffektionen angetroffen, die sich oft auch auf mehrere Gelenke erstrecken, sodaß man in einigen Fällen aus dieser Tatsache vielleicht auch hier wieder eine primäre, durch Hypophysenstörung bedingte Knochenveränderung annehmen kann. Durch secundäre Momente wird dann auf Grund dieser „konstitutionellen Minderwertigkeit" der Knochen die Gelenkaffektion ausgelöst. Dieser auslösende Faktor kann sowohl ein leichtes Trauma wie lediglich statisch mechanisch bedingt sein, durch eine vermehrte Belastung der minderwertigen Knochen durch ein relativ zu großes Körpergewicht (Kienböck). Häufig werden die Veränderungen der Gelenke zur Zeit der Pubertät manifest, was wiederum die Annahme von Beziehungen zur inneren Sekretion stützt. So konnte z. B. Kienböck 6 Fälle von juveniler Schenkelhalsmalacie beobachten. Bei allen 6 Patienten handelt es sich um kräftige, gut genährte oder sogar adipöse Kinder. Die Röntgenbilder sehen sich in sämtlichen Fällen sehr ähnlich: Der Schenkelhalskopf zeigt durchweg normale Lage in der Pfanne, normale Konfiguration und normalen Knorpelüberzug. Er ist in seiner ganzen Ausdehnung mehr oder weniger osteoporotisch. Der Schenkelhals ist stets ganz oder teilweise verdickt, meist stärker gekrümmt und kephal- oder dorsalwärts verschoben. Er ist im Hauptteil im allgemeinen nicht porotisch, in allen Fällen aber um die Epiphysenzone fleckig entkalkt, dadurch erscheint die epiphysäre Zone verbreitert.

Einen analogen Fall beschreiben auch Gütig und Herzog. Es handelt sich um ein 10jähriges Mädchen mit ausgesprochener Dystrophia adiposo-genitalis. Beim Gehen bestanden Schmerzen im linken Bein, das sie deutlich schonte. Röntgenologisch war auch hier wieder ein mäßig begrenzter Knochendefekt sichtbar, der sich dieses Mal distal von beiden Epiphysenfugen, sowohl der oberen wie der unteren, fand. Dazu bestand eine Coxa-vara-Stellung, die auf den späteren Aufnahmen noch als verstärkt imponierte. Gütig und Herzog sind genau wie Kienböck geneigt, eine Prädisposition

durch eine inkretorische Störung anzunehmen. Als auslösender Faktor kam hier ein leichtes Trauma in Frage.

Derartige Fälle sind immer wieder veröffentlicht worden. So beobachtete z. B. auch Fischl eine Osteochondritis deformans coxae juvenilis nach Epiphysenlösung bei einem Jungen, dessen Fettsucht mit ausgeprägter genitaler Atrophie verbunden war. Leeser und Simson sahen zweimal bei hypophysärer Fettsucht primäre Arthritiden in Form chronischer Erkrankungen. Von Schmidt aber wissen wir, daß die Coxa-vara-Bildung besonders häufig bei Kindern mit Dystrophia adiposo-genitalis vorkommt.

Zusammenfassend kann man sagen, daß bei der Dystrophia adiposo-genitalis — abgesehen von Veränderungen der Sella — Veränderungen im übrigen Skelett im allgemeinen fehlen. Nur in den Fällen, wo sie durch ein basophiles Vorderlappenadenom ausgelöst wird, ist als konstantes Symptom eine Osteoporose des Skelettes zu finden. Die Deformation des Türkensattels ist in den einzelnen Fällen ganz verschieden, sie ist vor allen Dingen von der Lokalisation des Tumors abhängig. Tritt die Störung der Hypophysenfunktion schon in der Jugend ein, so kann eine Wachstumshemmung entstehen, die aber später in vielen Fällen wieder ausgeglichen wird. Vereinzelt konnte bei gleichzeitig bestehender hypophysärer Fettsucht eine Akromegalie beobachtet werden. Die Kombination mit einer Erkrankung der Gelenke wird dagegen häufig gefunden. Die Hypophysenstörung veranlaßt in diesen Fällen sicherlich manchmal eine Veränderung des Knochens nach Art einer örtlichen Malacie, auf der sich dann secundär das Gelenkleiden ausbildet. Man muß sich aber wohl hüten, auch die Kombinationen, bei denen das Gelenkleiden eine ganz andere Ursache hat, nun in allen Fällen mit der inkretorischen Funktionsstörung erklären zu wollen.

Bei vollkommenem Ausfall der Vorderlappensekrete entsteht die hypophysäre Kachexie. Sie ist durch einen starken allgemeinen Verfall des ganzen Organismus gekennzeichnet, der in allen Fällen letal endet. Die Ursachen, die zur Zerstörung des ganzen Vorderlappens führen, können sehr vielseitig sein: Einfache oder schwielige Atrophie, Nekrose, Blutungen, Embolien, Tuberculose, Lues, Traumen, alle Art von Tumoren usw. Demnach kann der Befund der Sella auch nicht einheitlich sein. Man findet normale und erweiterte Sättel, außerdem aber auch die Mikrosella. Das Skelett zeigt wohl im allgemeinen außer den leichten Zeichen einer geringen Atrophie keine Veränderungen, es wird deshalb wenig geröntgt und ist in der Literatur kaum erwähnt. Eine ausgesprochen auffällige Atrophie zeigt das Röntgenbild meist in den Fällen, bei denen der Funktionsausfall des Hypophysenvorderlappens durch ein eosinophiles Adenom entsteht, hier gesellen sich zu den schon vorhandenen akromegalen Symptomen eine starke Atrophie und Rareficierung der Knochen, sodaß Tamburini die Akromegalie der verschiedenen Stadien dem Skelettbefund nach in ein hypertrophisches und ein kachektisches Stadium einteilte. Im Röntgenbild besteht dann die auffällige Erscheinung der klobig vergrößerten Knochen mit verschwommener Struktur und Kalklosigkeit. Wenn die hypophysäre Kachexie schon in der Jugend eintritt, so resultiert natürlich ein vollkommener Stillstand des Wachstums. Einen solchen Fall konnte Prüsener beobachten. Das Körpergewicht des 3½jährigen Kindes entsprach bei dem Tode dem eines Neugeborenen von 52 cm (3960 g), während die Größe (71 cm) dem eines 9 Monate alten Kindes gleichkam. Die Entwicklung der Knochen war dagegen bis zu einem Alter von 15 Monaten fortgeschritten. Der Knochenkern der distalen Fibulaepiphyse war schon vorhanden (normal mit 1¼ Jahr), während der der distalen Radiusepiphyse, der kurz darauf erscheinen muß, noch fehlte. Die Struktur der Knochen war vollkommen unverändert.

Im allgemeinen ist bei der hypophysären Kachexie die Mitbeteiligung des Skelettes im Vergleich zu der Schwere des klinischen Bildes von ganz untergeordneter Bedeutung.

Als letztes Krankheitsbild wäre noch die hypophysäre Dysostose oder die Schüller-Christiansche Krankheit kurz zu erwähnen. Nach den Erkenntnissen der neueren Forschung ist die hypophysäre Genese dieses Krankheitsbildes allerdings nicht mehr haltbar. Sie stützte sich früher darauf, daß im klinischen Bild fast konstant Symptome vorhanden waren, die für eine gestörte Hypophysenfunktion sprechen konnten, obwohl das Röntgenbild der Sella in den meisten Fällen keinen direkten Beweis für ein hypophysäres Leiden bot. Moreau hat 1930 sämtliche bis dahin in der Weltliteratur beschriebenen 34 Fälle zusammengestellt. Die Sella war nur 23mal geröntgt. davon war sie 16mal normal und nur 7mal verändert (verbreitert oder abgeflacht). Der normale Sellabefund wäre an sich natürlich kein Gegenbeweis gegen die Annahme einer Funktionsstörung der Hypophyse, da z. B. bei einer Unterfunktion der Drüse, wie sie Schüller annahm, keine Formveränderung der knöchernen Kapsel zu bestehen braucht. Für eine primäre hypophysäre Störung sollte auch die Tatsache sprechen, daß in einem Fall von Schüller ein Tumor der Hypophyse, in einem Fall von Thompson eine entzündliche Erscheinung im Hinterlappen und Tuber cinerium und von Kyrklund ein sarkomähnlicher Tumor hinter der Hypophyse im Hirnstamm gefunden wurde, alles Erscheinungen, die sich mit einer Wirkung „primärer Knochenerkrankungen auf dieses Organ nicht erklären lassen". Als weiterer Beweis für die hypophysäre Ursache wurde auch der Erfolg der Therapie angesehen. In 4 Fällen gelang es, durch die Verabreichung von Hypophysin, dann auch von Insulin und Thyreoidin und durch die Behandlung mit Röntgenstrahlen eine Heilung zu erzielen, worunter allerdings keine restitutio ad integrum sondern nur der Schluß der Knochendefekte zu verstehen ist. Heute weiß man jedoch, daß die Ursache der Krankheit in einer Störung des Lipoidstoffwechsels zu suchen ist, und daß man die Krankheit selbst als verwandt mit dem Morbus Gaucher und dem Morbus Niemann-Pick betrachten muß. Sie wird dabei vor allem als die ossäre Form der Lipoidstoffwechselstörung angesprochen, bei der Cholesterin vor allen Dingen in den Knochenmarksreticulumzellen gespeichert wird. Die Zerstörung der

Sella geschieht vom xanthomatösen Knochenmark her und kann nur dann entstehen, wenn sich der Knochenprozeß in ihrer unmittelbaren Umgebung abspielt. Demnach ist die Benennung „hypophysäre" Dysostose nicht mehr haltbar. Trotzdem sollen die röntgenologischen Skelettbefunde ganz kurz besprochen werden, weil sie in der Literatur so häufig unter der Bezeichnung „hypophysär" zu finden sind.

Der Röntgenbefund des Schädels ist so charakteristisch, daß kaum eine Fehldiagnose möglich ist. Der Schädel imponiert durch umschriebene Aufhellungen, die über den ganzen Schädel verteilt sind, „wobei es schwer ist, irgendeine Gesetzmäßigkeit im Sinne der häufigsten Affektion eines bestimmten Knochens zu finden". Die Defekte sind meist in scharfer Linie gegen die angrenzenden Knochenpartien abgegrenzt. Der übrige Schädel zeigt normale Beschaffenheit in Bezug auf die Dicke, Dichte und Innenfläche. Klinisch und röntgenologisch sind die Schädeldefekte gleich gut erkennbar.

Die Ränder sind scharf und hart und nehmen die ganze Dicke des Knochens ein. Sie verlaufen meist wellig, eventuell zackig. Schüller beschreibt sie in einem Fall als „trichterförmig", und zwar so, daß der Defekt der Lamina externa größer ist als der der Lamina interna. In den meisten Fällen zeigt das benachbarte Knochengewebe keine Reaktionsmerkmale, selten nur wird um den Defekt herum eine Rarifikationszone beobachtet.

Die Größe der Defekte ist ganz verschieden. Sie sind linsen- bis handtellergroß, im Extremfall kann sogar eine Erweiterung der ganzen Schädels bestehen, so sah Schüller z. B., daß nur ein kleiner Anteil des Schädeldaches normale Dichte zeigte. Die Form der Defekte ist ganz verschieden, sie sind rundlich, oval, annähernd rechteckig, eventuell auch zipflig ausgezogen. Auf Grund ihres bizarren Aussehens hat Schüller die Erkrankung „Landkartenschädel" genannt, während Christian das Bild mit einem „von Motten zerfressenen Flanell" verglichen hat.

Die Farbe der Defekte wechselt, sie hängt von der Überschneidung ab. Projiziert sich im Röntgenbild von der gegenüberliegenden Seite noch eine knöcherne Wand in die Aussparung des Knochens, so ist sie hellgrau gefärbt, ist der Defekt aber ebenfalls von einem

Defekt der gegenüberliegenden Seite überlagert, so zeigt er gar keine Schattendichte des Knochens. Die Defekte befallen wahllos sämtliche flachen Schädelknochen, dazu die Schädelbasis und den Unter- und Oberkiefer. Am häufigsten befallen ist aber die Wölbung des Schädels. Wenn das Orbitaldach usuriert wird, so entsteht ein Exophthalmus. Zu den inkonstanten Symptomen gehört der Dehiszenz, d. h. das Auseinanderklaffen der Schädelknochen. Wenn der Ober- bzw. der Unterkiefer mit in den Prozess einbezogen wird, so können durch Affektion der Alveolarfortsätze die Zähne ausfallen. Während der Schädel in 100% der Fälle die charakteristischen Knochenveränderungen aufweist, werden die Knochen des übrigen Skelettes lange nicht so häufig befallen. Nach einer Zusammenstellung von 27 Fällen durch Anna Lazarewa nehmen die Knochen des Beckens nur in 52% der Fälle an der Erkrankung teil. Dann folgen der Oberschenkel und der Oberkiefer mit je 26%, der Unterkiefer mit 22%, die Sella turcica mit 19% und die Rippen mit 15%. Der Oberarm zeigt nur in 11% aller Fälle eine Mitbeteiligung, und das Schulterblatt ist nur in 4% der Fälle, d. h. in 1 von den 27 Fällen im Röntgenbild als mitbeteiligt sichtbar. Die Prozentzahlen von Moreau, der in seiner Zusammenstellung 7 Fälle mehr erfaßt hat, ergeben im Grunde die gleichen Werte. Es ist jedoch anzunehmen, daß das Skelett in Wirklichkeit eine größere Beteiligung aufweist, da es in den meisten Fällen nur unvollständig durchröntgt worden ist. Dabei variiert die Stärke der Knochenaffektionen sehr, sie schwankt zwischen einer kaum wahrnehmbaren Abnahme der Knochendichte im Falle Rowland's bis zu den schwersten Deformationen im Fall von Schotte. Bevorzugt scheinen auf jeden Fall die platten Knochen befallen zu werden.

Zusammenfassend kann man wohl sagen, daß bei einer Funktionsstörung der Hypophyse so starke Veränderungen des Skelettes entstehen können, daß das betroffene Individuum grotesk gestaltet aussieht. Bei einem Hyperpituitarismus entsteht durch die pathologische Wachstumssteigerung ein enormes Längenwachstum bzw. Spitzenwachstum, beides Veränderungen, die den Organismus in gleich starker Weise mißgestalten können, bei praepuberalem Hypo-

pituitarismus dagegen ein ausgesprochener Kleinwuchs. In vielen Fällen kann man die Diagnose schon mit ziemlicher Sicherheit aus dem klinischen Befund stellen, so z. B. bei der Akromegalie. Gesichert wird die hypophysäre Genese der Erkrankung aber vielfach erst durch den röntgenologischen Sellabefund und durch die charakteristischen Veränderungen des Skelettsystems, so bei der Abgrenzung der Akromegalie gegen die akromegale Osteose. Erst wenn die hypophysäre Genese feststeht, darf man sich von der therapeutischen Behandlung Erfolg versprechen. Je zeitiger dann mit der Behandlung eingesetzt wird, um so größer ist auch hier die Aussicht auf eine erfolgreiche Therapie. Den Hyperpituitarismus hat man schon recht oft erfolgreich durch Röntgenbestrahlung der Hypophyse oder durch operative Entfernung der Geschwulst angehen können, während man die verminderte Sekretbildung durch Verabreichung von Hypophysenhormonen auszugleichen versucht hat. Tatsächlich sind dabei in vielen Fällen die klinischen Erscheinungen zurückgegangen, und auch das Röntgenbild der Knochen zeigt oft eine erfreuliche Annäherung an den normalen Befund oder wenigstens einen Stillstand des Krankheitsprozesses. Die Sella kann wieder ihren normalen Kalkgehalt bekommen, ihre Formveränderungen bilden sich allerdings auch nach Entfernung des Tumors nicht wieder zur Norm zurück. Auch die übrigen Knochen können sich festigen und besser strukturiert werden. Bei rechtzeitiger Behandlung des Zwergwuchses aber kann man eine Steigerung des gehemmten Wachstums erzielen, sodaß der sehnlichste Wunsch dieser „Kleinen" groß zu werden, in Erfüllung gehen kann.

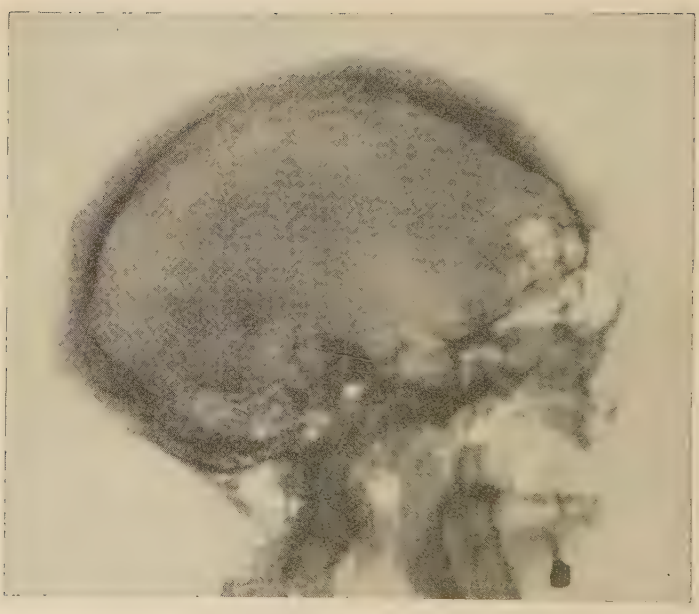

K., A. 28. 5. 30.

K., A. 6. 6. 30.

K., A. 28. 4. 30.

Für die freundliche Überlassung des Themas dieser Arbeit und für die bereitwillige Beratung bei der Anfertigung bin ich Herrn Prof. Janker zu großem Dank verpflichtet. Herrn Prof. Frhr. v. Redwitz danke ich für die freundliche Übernahme des Korreferates. Herrn Oberarzt Panse von der Prov.-Heil- und Pflegeanstalt Bonn gilt mein Dank, weil er liebenswürdigerweise gestattete, einen Fall anzuführen, den er demnächst veröffentlichen wird.

Literaturverzeichnis.

Assmann: Klinische Einteilung der chronischen Gelenkerkrankungen. Fortschr. a. d. Geb. d. Rö.Str., Bd. 33, S. 901, 1925:

Ballmann: Über Akromikrie. Zeitschr. f. Konstitutionslehre, Bd. 13, S. 241, 1928.

— Über Gelenkstörungen bei Akromegalie. Med. Klinik, S. 1255, 1926.

— und Hock: Anthropometrische Untersuchungen bei einem Fall von Akromegalie. Zeitschr. f. Konstitutionslehre, Bd. 12, S. 533, 1926.

Barsony: Antagonismus zwischen den Krankheitszeichen bei Akromegalie und jenen bei Akromikrie. Wien. klin. Wschr. Bd. 46, S. 750, 1933.

— Frisch: Beiträge zur Röntgenologie der „Akrosklerose". Fortschr. a. d. Geb. d. Rö.Str. Bd. 47, S. 287, 1933.

Bauer, Julius: Neuere Anschauungen über Funktionsstörungen der Hypophyse. Klin. Wschr. 1933, 2, S. 1553.

Bauer, Theodor u. Wassing: Zur Frage der Adipositas hypophysaria. Wien. Klin. Wschr. 26, S. 1236, 1913.

Benda: Hypophysis cerebri. Handbuch der inneren Sekretion von M. Hirsch, Bd. 1, S. 867. Leipzig 1932.

— Fränkel u. Stadelmann: Klin. und anat. Beiträge zur Lehre von der Akromegalie. Dtsch. med. Wschr. 1901, S. 513.

Berblinger: Zur Kenntnis des pituitären Kleinwuchses. Zieglers Beiträge 87, S. 233, 1931.

— Pathologie und pathologische Morphologie der Hypophyse des Menschen. Handbuch der inneren Sekretion von M. Hirsch. Leipzig-Rabitsch 1932.

1. Akromegalie und Hypophyse. S. 1070.
2. Die Akromikrie oder Dystrophia osteo-genitalis. Brugsch S. 1011.
3. Die Dystrophia adiposo-genitalis. S. 1014.
4. Die hypophysäre Kachexie. S. 958.
5. Riesenwuchs und Hypophyse. S. 1062.
6. Hypophysärer Zwerg- und Kleinwuchs. S. 982.
7. Die Inkrete der Hypophyse. S. 946.

Bianchi: Hypophysäre Dysostose. Fortschr. a. d. Geb. d. Rö.Sr. 37, 2, 1928 (Ref.) S. 601.

Biedl: Physiologie und Pathologie der Hypophyse. München u Wiesbaden J. F. Bergmann 1922.

Bier: Über einen Fall von Arachnodaktylie. Arch. f. Kinderheilk. 83, S. 292, 1928.

Boehnheim und Priwin: Zur Kenntnis der endocrinen Arthropathie. Dtsch. med. Wschr. 1925, 2, S. 1447.

Bokelmann: Die spez. Anatomie der Sella turcica und ihre klinische Bedeutung für die Erkennung der Hypophysengröße, zugleich ein Beitrag zur Frage der Beziehungen der Hypophysengröße sowie Größe und Form der Sella zum anatomischen und funktionalen Hypogenitalismus. Fortschr. a. d. Geb. d. Rö.Str. Bd. 49, S: 364, 1934.

Borak: Über neuere Indikationen zur Röntgenbestrahlung der Hypophyse Fortschr. a. d. Geb. d. Rö.Str. Kongreßheft 15, S. 35.

Börger: Über 2 Fälle von Arachnodaktylie. Zeitschr. f. Kinderheilk. Bd. 12, S. 161, 1915.

Brehme: Über hypophysären Landkartenschädel. Zeitschr. f. Kinderheik. 46, S. 401, 1928.

Brock: Arachnodaktylie, eine charakteristische Form multipler Abartung. Klin. Wschr. Bd. 6, S. 2289.

Brugsch: Akromikrie oder Dystrophia osteo-genitalis. Med. Klinik 1927, S. 81.

Büttner: Zur Ätiologie und Pathogenese der Perthes'schen Krankheit. Arch. f. klin. Chir. 136, S. 703, 1925.

Carando: Akromegalie und Spaltbildung des Atlas. Diario Radiol. Jg. 6, Nr. 3, S. 84, 1927. Ref. im Zbl. f. Rö: 1927.

Curschmann: Über regressive Knochenveränderungen bei Akromegalie. Fortschr. a. d. Geb. d. Rö.Str. Bd. 9, S: 83, 1905—06:

Cushing: The basophil adenomas of the pituitary body and their clinical manifestations (Pituitary basophilism) Bull. John Hopkins Hosp. 50, 137, 1932.

v. Dehn: Zur Kasuistik des hypophysären Zwergwuchses. Fortschr. a. d. Geb. d. Rö.Str. Bd. 29, S. 604, 1922.

Ehrmann: Demonstration von Fällen von Akromegaloidismus. 1. Berl. Klin. Wschr. Nr. 54, S. 1208, 1917, 2. Zeitschr. f. physikal. u. diät. Ther. Bd. 22, S. 343, 1918.

— und Dinkin: Über Akromegaloidismus. Klin. Wschr. Bd. 1, S. 2139, 1922.

Embden: Aktinogramme von Schädel und Hand bei einem Akromegalen. Fortschr. a. d. Geb. d. Rö.Str., Bd. 2, S: 18, 1898—99:

Erdelyi: Die Röntgendiagnostik der Hypophysengeschwülste. Fortschr. a. d. Geb. d. Rö.Str., Bd. 51, S. 125, 1935, 1.

— Über die Beschattung des Sinus sphenoidalis bei Hypophysentumoren. Fortschr. a. d. Geb. d. Rö.Str., Bd. 37, S: 674, 1928, 2.

Erdheim: Die Lebensvorgänge im normalen Knorpel und seine Wucherung bei Akromegalie. Pathologie und Klinik in Einzeldarstellungen 3. Berlin 1931.

— Über Wirbelsäulenveränderungen bei Akromegalie. Virchows Arch. 281, S. 197, 1931.

— Die pathologisch-anatomische Grundlagen der hypophysären Skelettveränderungen. Fortschr. a. d. Geb. d. Rö.Str. Bd. 52, 1935, S. 234.

— Nanosomia pituitaria. Beitr. z. path. Anatomie, Bd. 62, S. 302, 1916.

Evans: Some manifestations of pituitary growths. Brit. med. journ. 2, 12, 1911.

Farberow: Die Röntgendiagnostik der Tumoren der Gegend der Sella turcica. Fortschr. a. d. Geb. d. Rö.Str. Bd. 50, S: 445, 1934, 2:

Fischl: Beobachtungen über die Osteochondritis deformans coxae juvenilis. Arch. f. Orthopädie und Unfallchirurgie, Bd. 33, S. 456, 1933.

Fleischer: Vorstellung eines Falles von Arachnodaktylie. Münch. med. Wschr. 1928, 1, S. 500.

Forlini: Einige röntgenologische Einzelheiten eines akromegalen Riesen. Zbl. f. Rö., Bd. 20, Orignal: Diario radiol. 7, S. 129, 1928.

Fränkel, Stadelmann u. Benda: Klin. und anatom. Beiträge zur Lehre von der Akromegalie. Dtsch. med. Wschr. 1901, S. 513.

Fründ: Klinische und röntgenologische Befunde bei Hypoplasie der Hypophysis cerebri. Bruns Beiträge, Bd. 141, S. 543, 1927.

Gaál: Zur Diagnose der Hypophysengang-Erdheim-Tumoren. Röntgenpraxis, Bd. 5, S. 576, 1933.

Ganther: Ein Beitrag zur Arachnodaktylie. Ztschr. f. Kinderheilk. 1927, S. 724, Bd. 43.

Gigon: Über Zwergwuchs und Riesenwuchs. Schweizer Arch. f. Neurologie und Psychiatrie, Bd. 9/10, S. 282, 1921—22.

Cronsfeld: Über einen Fall von Dystrophia adiposo-genitalis mit allgemeiner Osteoporose durch Hypophysenerkrankung. Orthopäd. Chir., Bd. 52, S. 102, 1930.

Gütig u. Herzog: Die aseptische Schenkelhalsnekrose bei Jugendlichen Röntgenpraxis 4, S. 504, 1932.

Haas: Einzelheiten aus der Röntgendiagnostik der Sella turcica. Fortschritt a. d. Geb. d. Rö.Str., Bd. 50, S. 465 u. 468, Jg: 1934, 2:

— Erfahrungen auf dem Gebiete der radiologischen Selladiagnostik. Fortschr. a. d. Geb. d. Rö.Str., Bd. 33, S. 469, 1925:

Hatzky u. Müller: Über localisierte, herdförmige Knochenatrophie bei hypophysär-ovariellen Störungen. Fortschr. a. d. Geb. d. Rö.Str., Bd. 49, S. 117.

Hennes: Über einen Fall von hypophysärem Diabetes insipidus mit Arthritis des linken Hand- und Fußgelenkes. Dtsch. med. Wschr. 59, 1 S. 762, 1933.

Höfer: Beitrag zur Xanthomatose der Dura mater und der Schädelknochen. Klin. Wschr., Bd. 9, S. 1302, 1930, 2.

Janker: Ganzaufnahmen des menschlichen Körpers. Ambrosius Barth, Leipzig.

Joel u. Pickhan: Zur Frage des sogenannten Landkartenschädels. Röntgenpraxis, Bd. 1, S. 791, 1929.

Josefson: Die Klinik der hypophysären Störungen. Handbuch der inneren Sekretion von M. Hirsch, Bd. 3, S. 203, 1928.

Kienböck: Über juvenile Schenkelhalsmalacie hypophysären Ursprungs. Orthopäd. Chirugie, Bd. 57, S. 408, 1932.

Klein: Über Ossificationsstörungen beider Hüftgelenke auf endocriner Grundlage. Röntgenpraxis, Bd. 3, S. 550, 1931.

Kovacs: Untersuchungen über die Sellagröße nach Haas bei Kindern und Erwachsenen. Fortschr. a. d. Geb. d. Rö.Str., Bd. 50, S: 469, 1934 2.

Kraus: Zur Pathogenese der Dystrophia adiposo-genitalis. Med. Klinik 1924, 2, S. 1290.

— Über Beziehungen der chromophilen Zellen der Hypophyse zum Kohlehydrat-, Fett- und Cholesterinstoffwechsel. Med. Klinik, 1933, 1, S. 449.

— Henke-Lubarsch: Handbuch der spez. path. Anatomie und Histologie, Bd. 8: Drüsen mit innerer Sekretion.
1. Akromegalie S. 890.
2. Dystrophia adiposo-genitalis S. 908.
3. Hypophysäre Kachexie S. 904.
4. Hypophysärer Zwergwuchs S. 899.
5. Riesenwuchs S. 897.

Kwint: Über dysglandulären Zwergwuchs. Ztschr. f. Kinderheilk. 1925/26, Bd. 39/40, S. 575.

Kyrklund: Beitrag zu einem seltenen Symptomenkomplex. Ztschr. f. Kinderheilk., Bd. 41, S. 56, 1926.

Lange: Akromegalie und Adipositas bei hochgradigem Hydrocephalus. Endocrinol. 1929, 4, S. 273.

Lazarewa: Die Knochenform der Xanthomatose. Fortschr. a. d. Geb. d. Rö.St., Bd. 45, S. 692, 1932.

Leeser u. Simson: Zur Kenntnis der sogenannten endogenen Arthritis. Med. Klinik 1931, 3, S. 84.

Lichtwitz: 3 Fälle von Simmondsscher Krankheit. Klin. Wschr., Bd. 1, S. 1877, Jg. 1922, 2.

Loew-Beer: Im Röntgenbild sichtbare Tumoren der Sellagegend. Endokrinol. 1931.

Lucke: Hypophysärer Zwergwuchs. Ein Beitrag zur Organtherapie hypophysärer Wachstumsstörungen. Ztschr. f. Konstitutionslehre, Bd. 14, S. 430, 1929.

Lust: Demonstration eines Falles von Arachnodaktylie. Münch. med. Wschr. 1919, 1, S. 519.

Lyon u. Marum: Die Schüllersche Krankheit. Fortschr. a. d. Geb. d. Rö.Str., Bd. 40, S. 463, 1929.

Mandl u. Windholz: Klinische, röntgenologische und anthropometrische Studien über einen Fall von Riesenwuchs nach Wachstumshemmung. Ztschr. f. d. ges. Neurol. u. Psychiatr., Bd. 137, S. 649, 1931.

Marburg: Zur Klinik und Therapie hypophysärer Affektionen. Wien. klin. Wschr. Bd. 40, 2, S. 1140, 1927.

Mayer: Über die röntgenologische Diagnose der Hypophysentumoren. Forstschr. a. d. Geb. d. Rö.Str., Bd. 46, S. 497, 1932.

Mollow: Ein Fall von Akromegalie und Pellagra. Fortschr. a. d. Geb. d. Rö.Str., Bd. 13, S. 399, 1908/09.

Mooser: Ein Fall von endogener Fettsucht mit hochgradiger Osteoporose. Virch. Arch. Bd. 229, S. 247, 1921.

Moreau: La dysostose hypophysaire. Arch. franco-belges Chir 32, S. 697—864, 1930. Ref. Zbl. f. d. ges. Radiol., Bd. 12, S. 310.

Moro: Über die neurologische Form der Arachnodaktylie, Münch. med. Wschr. 1927, 1, S. 1071.

Müller, W.: Über Wirbelveränderungen bei Störungen der Hypophysenfunktion. Bruns Beiträge Bd. 148, S. 493.

— Über die familiäre, akromegalieähnliche Skeletterkrankung. Bruns Beiträge, Bd. 150, S. 616, 1930.

Müller, K. u. Hatzky: Über localisierte, herdförmige Knochenatrophie bei hypophysär-ovariellen Störungen. Fortschr. a. d. Geb. d. Rö.Str., Bd. 49, S. 117.

Neresheimer: Über Arachnodaktylie. Arch. f. Kinderheilk., Bd. 65, S. 391, 1915/16.

Nobel: Demonst. eines 14jährigen Mädchens mit Arachnodaktylie. Dtsch. med. Wschr. 1920, 1, S. 224.

Oehme: Familiäre, akromegalieähnliche Erkrankung besonders des Skelettes. Dtsch. med. Wschr. 1919, Nr. 8, S. 207.

Oswaldt: Die hypophysären Erkrankungen. Schweizer. med. Wschr. 1928, S. 499.

v. Pannewitz: Akromegaloide Osteose. Röntgenpraxis 1935, S. 682, Band 7.

Panse: Über erbliche Zwischenhirnsyndrome und ihre entwicklungsphysiologischen Grundlagen. Ztschr. f. d. ges. Neurol. u. Psychiatrie, Bd. 160, S. 1, 1937.

Pfaundler: Demonstration eines Kindes mit Arachnodaktylie. Münch. med. Wschr. 1914, 1, S. 280.

Pickhahn u. Joel: Zur Frage des sogenannten Landkartenschädels. Röntgenpraxis 1929, 1, S. 791.

Priesel: Ein Beitrag zur Kenntnis des hypophysären Zwergwuchses. Zieglers Beiträge, Bd. 67, 1920, S. 220.

Priwin u. Boenheim: Zur Kenntnis der endocrinen Arthropathie. Dtsch. med. Wschr. 1925, 2, S. 1447.

Prüsener: Hypophysäre Wachstumshemmung mit Kachexie beim Kinde. Ztschr. f. Konstitutionslehre, Bd. 17, S. 215, 1933.

Raab: Zur Symptomatologie des Morbus Cushing. Wien. klin. Wschr. 47, 2, S. 1034, 1934.

Rahlfs: Familiäres Auftreten von Dystrophia adiposo-genitalis bei 3 Brüdern. Ztschr. f. Konstitutionslehre, Bd. 12, S. 758, 1926.

Reinert: Beitrag zur röntgenologischen Selladiagnostik. Fortschr. a. d. Geb. d. Rö.Str., Bd. 35, S. 553, 1927, 1.

Rochlin u. Simonson: Über Klein- und Zwergwuchs. Fortschr. a. d. Geb. d. Rö.Str., Bd. 37, S. 467, 1928.

Rietschel: Über Arachnodaktylie. Münch. med. Wschr. 1917, 1, S. 781.

Rominger: Demonstr. eines Falles von Arachnodaktylie. Münch. med. Wschr. 1927, 1, S. 521.

Rosenstern: Über einen Fall von Akromikrie im Kindesalter. Endocrinol. 1928, 2, S. 269.

Roesner: Hypophysentumoren mit und ohne Akromegalie. Med. Klinik 1928, 2, S. 1813.

Rotky: Klinische und radiologische Beobachtungen bei einem Fall von Akromegalie. Forschr. a. d. Geb. d. Rö.Str., Bd. 14, S: 323, 1909/10:

Ryffel: Zur Thiemannschen Epiphysenerkrankung. Röntgenpraxis, Bd. 5, S. 423, 1933.

Salle: Über einen Fall von angeborener abnormer Größe der Extremitäten mit einem an Akromegalie erinnernden Symptomenkomplex. Jahrb. f. Kinderheilk. 75, 1912, S. 540.

Scherk: Ein Fall von Eunuchoidismus mit akromegalen Zügen. Klin. Wschr. 1927, 2, S. 1522.

Schilling: Striae distensae als hypophysäres Symptom bei basophilem Vorderlappenadenom (Cushingschem Syndrom) und bei Arachnodaktylie (Marfanschem Symptomenkomplex) mit Hypophysentumor. Die med. Welt Bd. 10, 1, S. 183, 1936.

Schinz, Baensch u. Friedl: Lehrbuch der Röntgendiagnostik1. Verlag Thieme.
1. Akromegalie S. 341.
2. Hereditäre akromegaloide Osteose S. 347.
3. Zwergwuchs und Minderwuchs S. 520.
4. Hochwuchs ud Riesenwuchs S. 535.
5. Morbus Schüller-Christian S. 364.

Schlack: Zur Kenntnis der Arachnodaktylie. Med. Klinik 1926, 1, S. 845.

Schmidt, A.: Zur Aetiologie der Coxa vara und der Perthesschen Krankheit. Orth. Chir. Bd. 48, S. 229, 1927.

Schmidt, M. B. In Henke-Lubarsch: Handbuch d. spez. path. Anatomie und Histologie, Bd. 9, 3: Knochen und Gelenke.
1. Die Knochenveränderungen bei Akromegalie S. 51.
2. Akromikrie oder Dystrophia osteogenitalis S. 37.
3. Cushingsche Krankheit S. 38.

Schmorl: Demonstr. eines Falles von def. Ostitis. Münch. med. Wschr. 1912, 2 S. 2891.

Schulte: Röntgentherapie der hypophysären Erkrankungen. Strahlentherapie, Bd. 46, S. 83, 1932.

Schüller: Über eigenartige Schädeldefekte im Jugendalter. Fortschr. a. d. Geb. d. Rö.Str., Bd. 23, S. 12, 1915—16.

Simonds: Zwergwuchs bei Atrophie des Hypophysenvorderlappens. Dtsch. med. Wschr. 1919, 1, S. 487.

— Atrophie des Hypophysenvorderlappens bei hypophysärer Kachexie. Dtsch. med. Wschr. 1918, 2, S. 852.

Simon: Paltaufscher Zwergwuchs bei verkalktem Hypophysengangtumor. Ztschr. f. Krebsforschung, Bd. 35, S. 372, 1932.

Simonson u. Rochlin: Über Klein- und Zwergwuchs. Fortschr. a. d. Geb. d. Rö.Str., Bd. 37, S. 467, 1928.

Stenvers: Röntgenologie des Felsenbeines und des bitemporalen Schädelbildes. Springer, Berlin 1928.

Sternberg: Akromegalie. Nothnagels Handbuch. 1897.

Strauss: Über den Wert der Strahlentherapie bei Erkrankung des Zentralnervensystems. Fortschr. a. d. Geb. d. Rö.Str., Kongreßheft, Bd. 11, S 76.

Thomas: Über riesenwuchsähnliche Zustände im Kindesalter. Ztschr. f. Kinderheilk. 1913, Bd. 5, S. 401.

— Arachnodaktylie mit Ohrmuscheldeformität und Schwimmhautbildung. Münch. med. Wschr. 1926, 1, S. 890.

Trivus-Kaz: Der Einfluß der endocrinen Drüsen an den Zähnen und Kiefern der Kinder und Jugendlichen. Ztschr. f. Konstitutionslehre, Bd. 17, 1933, S. 1.

Umber: Die endokrine Periarthritis. Dtsch. med. Wschr. 1926, S. 1631.

Weiss: Die Osteoporosis circumscripta Schüller — eine seltene aber typische Erscheinungsform der Pagetschen Knochenerkrankung. Fortschr. a. d. Geb. d. Rö.Str. Bd. 42, S. 376, 1930 und Bd. 41, S: 8, 1930.

Wermer: Basophiles Adenom des Hypophysenvorderlappens. Wien. klin. Wschr. 1933, 2, Bd. 46, S. 1405.

Westphal: Über familiäre Myoklonie und über Beziehungen derselben zur Dystrophia adiposogenitalis. Dtsch. Z. f. Nervenheilkunde, Bd. 58, S. 293, 1918.

Wewe: Über Arachnodaktylie. Arch. f. Augenheilk. 104, S. 1, 1931.

Wintz: Die Röntgenuntersuchung bei innersekretorischen Störungen. Im Lehrbuch u. Atlas der Röntgendiagnostik in der inneren Medizin und ihren Grenzgebieten von M. Groedel und Lossen. Verlag: J. F. Lehmann, München 1936.

LEBENSLAUF.

Am 26. April 1913 wurde ich, Anneliese Esken, in Dortmund geboren. Von 1918 bis 1922 besuchte ich die Volksschule in Lünen, anschließend die höhere Mädchenschule ebenda und von 1930 bis 1933 das Freiherr-vom-Stein-Realgymnasium zu Lünen, wo ich das Zeugnis der Reife erhielt. Ich studierte Medizin an den Universitäten Bonn, Königsberg, Bonn, Freiburg, Bonn. Das Physikum bestand ich im Sommer 1935 in Bonn, das Staatsexamen im WS. 1938 ebenfalls in Bonn.